This is a digital copy of a book that was preserved for generations on library shelves before it was carefully scanned by Google as part of a project to make the world's books discoverable online.

It has survived long enough for the copyright to expire and the book to enter the public domain. A public domain book is one that was never subject to copyright or whose legal copyright term has expired. Whether a book is in the public domain may vary country to country. Public domain books are our gateways to the past, representing a wealth of history, culture and knowledge that's often difficult to discover.

Marks, notations and other marginalia present in the original volume will appear in this file - a reminder of this book's long journey from the publisher to a library and finally to you.

Usage guidelines

Google is proud to partner with libraries to digitize public domain materials and make them widely accessible. Public domain books belong to the public and we are merely their custodians. Nevertheless, this work is expensive, so in order to keep providing this resource, we have taken steps to prevent abuse by commercial parties, including placing technical restrictions on automated querying.

We also ask that you:

+ *Make non-commercial use of the files* We designed Google Book Search for use by individuals, and we request that you use these files for personal, non-commercial purposes.

+ *Refrain from automated querying* Do not send automated queries of any sort to Google's system: If you are conducting research on machine translation, optical character recognition or other areas where access to a large amount of text is helpful, please contact us. We encourage the use of public domain materials for these purposes and may be able to help.

+ *Maintain attribution* The Google "watermark" you see on each file is essential for informing people about this project and helping them find additional materials through Google Book Search. Please do not remove it.

+ *Keep it legal* Whatever your use, remember that you are responsible for ensuring that what you are doing is legal. Do not assume that just because we believe a book is in the public domain for users in the United States, that the work is also in the public domain for users in other countries. Whether a book is still in copyright varies from country to country, and we can't offer guidance on whether any specific use of any specific book is allowed. Please do not assume that a book's appearance in Google Book Search means it can be used in any manner anywhere in the world. Copyright infringement liability can be quite severe.

About Google Book Search

Google's mission is to organize the world's information and to make it universally accessible and useful. Google Book Search helps readers discover the world's books while helping authors and publishers reach new audiences. You can search through the full text of this book on the web at `http://books.google.com/`

Über dieses Buch

Dies ist ein digitales Exemplar eines Buches, das seit Generationen in den Regalen der Bibliotheken aufbewahrt wurde, bevor es von Google im Rahmen eines Projekts, mit dem die Bücher dieser Welt online verfügbar gemacht werden sollen, sorgfältig gescannt wurde.

Das Buch hat das Urheberrecht überdauert und kann nun öffentlich zugänglich gemacht werden. Ein öffentlich zugängliches Buch ist ein Buch, das niemals Urheberrechten unterlag oder bei dem die Schutzfrist des Urheberrechts abgelaufen ist. Ob ein Buch öffentlich zugänglich ist, kann von Land zu Land unterschiedlich sein. Öffentlich zugängliche Bücher sind unser Tor zur Vergangenheit und stellen ein geschichtliches, kulturelles und wissenschaftliches Vermögen dar, das häufig nur schwierig zu entdecken ist.

Gebrauchsspuren, Anmerkungen und andere Randbemerkungen, die im Originalband enthalten sind, finden sich auch in dieser Datei – eine Erinnerung an die lange Reise, die das Buch vom Verleger zu einer Bibliothek und weiter zu Ihnen hinter sich gebracht hat.

Nutzungsrichtlinien

Google ist stolz, mit Bibliotheken in partnerschaftlicher Zusammenarbeit öffentlich zugängliches Material zu digitalisieren und einer breiten Masse zugänglich zu machen. Öffentlich zugängliche Bücher gehören der Öffentlichkeit, und wir sind nur ihre Hüter. Nichtsdestotrotz ist diese Arbeit kostspielig. Um diese Ressource weiterhin zur Verfügung stellen zu können, haben wir Schritte unternommen, um den Missbrauch durch kommerzielle Parteien zu verhindern. Dazu gehören technische Einschränkungen für automatisierte Abfragen.

Wir bitten Sie um Einhaltung folgender Richtlinien:

+ *Nutzung der Dateien zu nichtkommerziellen Zwecken* Wir haben Google Buchsuche für Endanwender konzipiert und möchten, dass Sie diese Dateien nur für persönliche, nichtkommerzielle Zwecke verwenden.

+ *Keine automatisierten Abfragen* Senden Sie keine automatisierten Abfragen irgendwelcher Art an das Google-System. Wenn Sie Recherchen über maschinelle Übersetzung, optische Zeichenerkennung oder andere Bereiche durchführen, in denen der Zugang zu Text in großen Mengen nützlich ist, wenden Sie sich bitte an uns. Wir fördern die Nutzung des öffentlich zugänglichen Materials für diese Zwecke und können Ihnen unter Umständen helfen.

+ *Beibehaltung von Google-Markenelementen* Das "Wasserzeichen" von Google, das Sie in jeder Datei finden, ist wichtig zur Information über dieses Projekt und hilft den Anwendern weiteres Material über Google Buchsuche zu finden. Bitte entfernen Sie das Wasserzeichen nicht.

+ *Bewegen Sie sich innerhalb der Legalität* Unabhängig von Ihrem Verwendungszweck müssen Sie sich Ihrer Verantwortung bewusst sein, sicherzustellen, dass Ihre Nutzung legal ist. Gehen Sie nicht davon aus, dass ein Buch, das nach unserem Dafürhalten für Nutzer in den USA öffentlich zugänglich ist, auch für Nutzer in anderen Ländern öffentlich zugänglich ist. Ob ein Buch noch dem Urheberrecht unterliegt, ist von Land zu Land verschieden. Wir können keine Beratung leisten, ob eine bestimmte Nutzung eines bestimmten Buches gesetzlich zulässig ist. Gehen Sie nicht davon aus, dass das Erscheinen eines Buchs in Google Buchsuche bedeutet, dass es in jeder Form und überall auf der Welt verwendet werden kann. Eine Urheberrechtsverletzung kann schwerwiegende Folgen haben.

Über Google Buchsuche

Das Ziel von Google besteht darin, die weltweiten Informationen zu organisieren und allgemein nutzbar und zugänglich zu machen. Google Buchsuche hilft Lesern dabei, die Bücher dieser Welt zu entdecken, und unterstützt Autoren und Verleger dabei, neue Zielgruppen zu erreichen. Den gesamten Buchtext können Sie im Internet unter `http://books.google.com` durchsuchen.

COUNTWAY LIBRARY
HC 2M15 G

Bd. XI

Pathologische ANATOMIE

von

O. BOLLINGER

I. Theil

2. Auflage

8. A. 439

Verlag von J. F. LEHMANN in MÜNCHEN.

Lehmann's medic. Hand-Atlanten

nebst kurzgefasstenLehrbüchern.

Atlas und Grundriss der Lehre vom Geburtsakt und der operativen Geburtshilfe. In 155 teils vielfarbigen Abbild. v. Dr. O. Schäffer. V. erweit. Auflage. geb. *M* 8.—.

Bd. II. **Anatomischer Atlas der geburtshilflichen Diagnostik und Therapie.** Mit 160 meist farb. Abbild. u. 318 S. Text, von Dr. O. Schäffer. II. gänzlich umgearb. Aufl. Preis eleg. geb. *M.* 12.—.

Bd. III. **Atlas und Grundriss der Gynäkologie,** m. 207 meist farb. Abbildg.

BOSTON MEDICAL LIBRARY
PURCHASED FROM THE INCOME OF THE
SAMUEL WHEELER WYMAN
MEMORIAL FUND

Bd. XIV. **Atlas und Grundriss der Kehlkopfkrankheiten.** In 44 farbigen Tafeln. Von Dr. L. Grünwald. Preis eleg. geb. *M.* 8.—

Bd. XV. **Atlas und Grundriss der internen Medicin und klin. Diagnostik.** In 68 farb. Tafeln. Von Dr. Chr. Jakob. Preis eleg. geb. *M.* 10.—

Bd. XVI. **Atlas und Grundriss der chirurg. Operationslehre.** Von Dr. O. Zuckerkandl. Mit 24 farb. Tafeln u. 217 Textabb. geb. *M.* 10.—.

Bd. XVII. **Atlas der gerichtlichen Medicin** v. Hofrat Prof. Dr. E. v. Hofmann in Wien. Mit 56 farb. Tafeln und 193 Text-Illustrationen. Preis eleg. geb. *M.* 15.—

Bd. XVIII. **Atlas und Grundriss der äusseren Erkrankungen des Auges** v. Prof. Dr. O. Haab in Zürich. Mit 67 farb. Abb. geb. *M.* 10.—

Bd. [redacted] **Grundriss der Unfallheilkunde.** 40 farbige Tafeln, 141 [redacted]. Ed. Golebiewski in Berlin. geb. *M.* 15.—.

B[redacted] **ndriss der patholog. Histologie.** Spezieller Teil [redacted] on Dr. H. Dürck. 2 Bände. geb. je *M.* 11.—.

Verlag von J. F. LEHMANN in MÜNCHEN.

Lehmann's medic. Handatlanten.

Band XX/XXI:

Atlas und Grundriss der pathologischen Histologie.

Spezieller Teil.

120 farbigen Tafeln nach Originalen
des Universitätszeichners **C. Krapf** und reicher Text.

Von Privatdozent **Dr. Hermann Dürck**, Prosektor an d. Krankenhause München l. J.

2 Bände. Preis geb. je M. 11.—.

Dürck hat in diesem Werke dem Lernenden einen zuverlässigen Führer für das weite und schwierige Gebiet der pathologischen Histologie geschaffen. Es wurde dies durch sorgfältige Auswahl der Abbildungen mit Berücksichtigung aller praktisch wichtigeren Gewebsveränderungen und durch Beigabe eines Textes, welcher in gleicher Weise Rücksicht nimmt auf die Bedürfnisse des Studierenden und des Praktikers erreicht. Vor allem sucht der Verfasser den Anfänger darüber aufzuklären, wie das makroskopisch wahrnehmbare Bild einer Organerkrankung durch die Veränderungen an dessen elementaren Bausteinen bedingt wird und warum die krankhaften Prozesse diejenigen Formen hervorbringen mussten, welche uns am Sektionstisch vor Augen treten.

Die sämtlichen Abbildungen sind lithographisch in den Originalfarben der Präparate reproduziert. Bei möglichster Naturtreue wurde der grösste Wert auf Klarheit und korrekte Zeichnung gelegt; in dieser Beziehung sind die Bilder den vielfach auftauchenden photographischen Reproduktionen mikroskopischer Objekte weit überlegen, da sie den Beschauer nicht durch die Massenhaftigkeit der gleichzeitig dargestellten Details und die hiedurch bedingte Unschärfe verwirren, sondern demselben die Kontrole über die Bedeutung jedes einzelnen Striches und Punktes an der Hand der Figurenerklärung und des Textes ermöglichen. Besonders der Anfänger vermag nur aus klaren, eindeutigen Abbildungen klare Vorstellungen zu gewinnen. Der Text schliesst sich den Figuren eng an, beide ergänzen einander und tragen in erster Linie der didaktischen Tendenz des Buches Rechnung. Aus diesem Grunde ist der Besprechung jedes Organs resp. jeder Organgruppe eine kurze, präzise, aber erschöpfende Rekapitulation der normal-histologischen Verhältnisse vorausgeschickt.

So stellt das Buch ein wichtiges Hilfsmittel für das Studium der pathologischen Anatomie dar, deren Verständnis undenkbar ist ohne genaue Kenntnis in dem Gebiete der pathologischen Histologie.

Atlas und Grundriss der pathologischen Histologie. Allgemeiner Teil nebst einem Anhange über patholog. histolog. Technik von **Privatdozent Dr. Hermann Dürck wird als Band XXII der Atlanten im Frühjahr 1901** erscheinen.

Verlag von J. F. LEHMANN in MÜNCHEN.

Lehmann's medicin. Handatlanten.

Band XI/XII:

Atlas u. Grundriss der patholog. Anatomie.

In 130 farbigen Tafeln nach Originalen von Maler **A. Schmitson.**

Preis jedes Bandes eleg. geb. Mk. 12.—

Von Obermedicinalrat Professor **Dr. O. Bollinger.**

Urteile über die erste Auflage:

Excerpta medica (1896. 12): Das Werk birgt lauter Tafeln, die unsere Bewunderung erregen müssen. Die Farben sind so naturgetreu wiedergegeben, dass man fast vergisst, nur Bilder vor sich zu haben. Auch der Text dieses Buches steht, wie es sich bei dem Autor von selbst versteht, auf der Höhe der Wissenschaft, und ist höchst präzis und klar gehalten.

Korrespondenzblatt f. Schweizer Aerzte 1895, 24: Die farbigen Tafeln des vorliegenden Werkes sind geradezu mustergiltig ausgeführt Die komplizierte Technik, welche dabei zur Verwendung kam (15 facher Farbendruck nach Original-Aquarellen) lieferte überraschend schöne, naturgetreue Bilder, nicht nur in der Form, sondern eben namentlich in der Farbe, so dass man hier wirklich von einem Ersatz des natürlichen Präparates reden kann. Der praktische Arzt, welcher erfolgreich seinen Beruf ausüben soll, darf die pathol. Anatomie, „diese Grundlage des ärztl. Wissens und Handelns" (Rokitansky) zeitlebens nie verlieren. — Der vorliegende Atlas wird ihm dabei ein ausgezeichnetes Hilfsmittel sein, dem sich zur Zeit, namentlich wenn man den geringen Preis berücksichtigt, nichts Aehnliches an die Seite stellen lässt. Die Mehrzahl der Tafeln sind reine Kunstwerke; der verbindende Text aus der bewährten Feder Prof. Bollinger's gibt einen zusammenhängenden Abriss der für den Arzt wichtigsten path.-anat. Prozesse. — Verfasser und Verleger ist zu diesem prächtigen Werke zu gratulieren.

E. Haffter
(Redacteur d. Korr.-Bl. f. Schweizer Aerzte).

Medico (1897, 2): Der zweite Band der schon früher an dieser Stelle besprochenen Atlanten behandelt die pathologische Anatomie der Harn- und Geschlechtsorgane, das Nerven- und Knochensystem. Auf 52 farbigen Tafeln, sowie in 17 Textabbildungen führt Verfasser dem Leser typische Bilder von pathologischen Veränderungen vor Augen; die bildlichen Darstellungen sind so instruktiv und naturgetreu, was besonders in Bezug auf die so schwierige Reproduktion der Farbentöne hervorgehoben zu werden verdient, dass der Atlas in der That eine Präparatensammlung zu ersetzen vermag. Der verbindende Text erschöpft alles Wichtige und zeichnet sich durch eine klare, leicht verständliche Sprache aus. Studierenden wie Aerzten kann die Anschaffung dieses Atlanten nur empfohlen werden.

Die medizinische Literatur (1897, 3): Von dem glücklichen Gedanken ausgehend, unter Weglassung aller Raritäten, nur das dem Studierenden wie dem Arzte wirklich Wichtige, das aber auch in erschöpfender Form zu behandeln, wurde hier ein Buch geschaffen, das wohl mit Recht zu den praktischsten und schönsten Werken unter den modernen Lehrmitteln der medizinischen Disziplin zählt. Es ist ein Buch, das aus der Sektionspraxis hervorgegangen und daher wie kein anderes geeignet ist, dem sezierenden Arzte und Studenten Stütze resp. Lehrer bei der diagnosierenden Sektion zu sein.

Die farbigen Abbildungen auf den 120 Tafeln sind in 15—24-fachem Farbendruck nach Originalaquarellen des Malers A. Schmitson hergestellt und können in Bezug auf Naturwahrheit und Schönheit sich dem Besten auf diesem Gebiete Geleisteten ebenbürtig an die Seite stellen. Auch die zahlreichen Textillustrationen sind von hervorragender Schönheit. Der Preis ist im Verhältnis zum Gebotenen sehr gering.

LEHMANN'S MEDICIN.

HANDATLANTEN.

BAND XI.

Atlas und Grundriss

der

PATHOLOGISCHEN ANATOMIE

von

Obermedizinalrat Professor **Dr. O. Bollinger.**

I. Band.

Zirkulations-, Respirations- & Digestionsapparat,

sowie

Leber, Gallenwege und Pankreas.

Mit 82 farbigen Abbildungen auf 72 Tafeln nach Originalen von Maler **A. Schmitson** und 32 Textillustrationen.

Zweite, stark vermehrte Auflage.

MÜNCHEN.
Verlag von J. F. Lehmann.
1901.

15246

Das Recht der Übersetzung bleibt vorbehalten.



Lithographie und Druck der farbigen Tafeln: *Fr. Reichhold*,
Druck des Textes: *Kgl. Hofbuchdruckerei Kastner & Lossen*,
Papier: *Otto Heck & Ficker*. * Einband: *Ludwig Beer*,
sämtlich in München.

Vorwort.

Die pathologische Anatomie ist wie die normale Anatomie eine Anschauungs-Wissenschaft, die erfolgreich nur am Leichentisch und in demonstrativen Vorlesungen und Kursen gelehrt und gelernt werden kann. Zur Ergänzung des Unterrichts sowie zum Selbststudium werden gute Abbildungen namentlich dann von Nutzen sein, wenn sie die charakteristischen und fast unerschöpflichen Farbentöne des frischen Präparates zur Anschauung bringen, während farblose Bilder — ähnlich wie Spiritus-Präparate — höchstens den Formveränderungen gerecht werden und dem Geübten das Verständnis der Darstellung zu erleichtern vermögen. Von diesem Standpunkte aus und bei dem fühlbaren Mangel eines derartigen Werkes, welches grösseren Kreisen leicht zugänglich wäre, bin ich der Aufforderung des Herrn Verlegers, die Herausgabe eines pathologisch-anatomischen Hand-Atlasses zu übernehmen, gerne nachgekommen und habe anschliessend an die bereits vorliegenden Bände dieser Sammlung der Tafelerklärung einen kurzen Abriss der für den Arzt wichtigsten Prozesse beigefügt. Dieser macht auf Vollständigkeit selbstverständlich keinen Anspruch.

Bei der Auswahl der Präparate und Ueberwachung der Reproduktion hat mich Herr Dr. Dürck, Assistent am Pathologischen Institut, vielfach unterstützt; ihm wie Herrn Kunstmaler Schmitson, der mit grossem Verständnis die gestellte Aufgabe löste, gebührt mein bester Dank.

Die Worte Rokitansky's, die er vor einem halben Jahrhundert seinem Lehrbuche voransetzte: „dass die pathologische Anatomie die Grundlage nicht nur des ärztlichen Wissens, sondern auch des ärzt-

lichen Handelns sein müsse", sind heute noch berechtigt. Für die Befähigung des Arztes, am Krankenbett anatomisch zu denken und die verwickelten Vorgänge im kranken Körper richtig zu verstehen und zu deuten, bildet die pathologische Anatomie Hand in Hand mit der allgemeinen Pathologie stets eine der wichtigsten und sichersten Grundlagen. — Die Therapie als Endzweck der medizinischen Wissenschaft hängt wesentlich von der Diagnose ab und so wird trotz manchen Widerspruchs nach dem beherzigenswerten Ausspruche eines Klinikers (Neusser) „auch noch heutzutage die pathologische Anatomie die Lehrmeisterin der diagnostischen Kunst und die Richterin der Schlüsse am Krankenbett bleiben, welche auch das Verhalten des Arztes rechtfertigt und die Grenze seines therapeutischen Könnens auf das richtige Mass reduziert".

Vorstehenden Bemerkungen zur I. Auflage (1895) habe ich nur einige Worte beizufügen.

Die Zahl der farbigen Tafeln wurde gegenüber der I. Auflage um 12 und die der Textillustrationen um 14 vermehrt; mehrere weniger gelungene Tafeln der I. Auflage wurden durch neue ersetzt. Auch im Text wurden vielfach Aenderungen und Ergänzungen vorgenommen.

Dem freundlichen Entgegenkommen des Herrn Verlegers, durch welches die genannten Verbesserungen ermöglicht wurden, gebührt mein bester Dank, ebenso Herrn Kunstmaler Joh. Fink, von dessen geschickter Hand die meisten neu hinzugekommenen Tafeln herrühren.

München, Juli 1900.

O. Bollinger.

Inhaltsverzeichnis.

Seite

I. Zirkulations-Apparat, Milz, Lymphdrüsen und Schilddrüse.

Krankheiten des Herzbeutels 1
Pericarditis 1
„ purulenta 4
Tuberkulose 6
Hydropericardium 6
Hämopericardium 6
Krankheiten des Herzmuskels 7
Hypertrophie und Dilatation 7
Myocarditis 13
Fettherz 15
Adipositas 17
Atrophie 18
Endocarditis 21
Infektiöse Endocarditis 21
Chronische „ 25
Thrombose des Herzens 31
Krankheiten der Arterien 33
Arteriosklerose 33
Aneurysma 41
Degenerationen 47
Verletzungen 47
Thrombose 48
Krankheiten der Venen 48
Phlebektasie, Varicen 48
Phlebitis 50
Thrombose 51
Gefässneubildungen 53
Krankheiten der Milz 53
Akuter Milztumor 57
Chronischer Milztumor 58

	Seite
Embolischer Infarkt	59
Tuberkulose	61
Krankheiten der Lymphdrüsen	63
Entzündung	63
Tuberkulose	66
Neubildungen	69
Krankheiten der Schilddrüse	71
Struma	74
II. Respirationsapparat	78
Krankheiten der Nase	78
„ *des Kehlkopfs*	81
„ *der Trachea und Bronchien*	86
Bronchitis	90
Verengerung der Bronchien	91
Bronchiektasie	92
Krankheiten der Lunge	94
Hyperämie	95
Lungenblutung	95
Lungenödem	97
Lungen-Emphysem	99
Atelektase	101
Staub-Inhalationskrankheiten	103
Pneumonie	108
Katarrhalische Pneumonie	108
Croupöse „	110
Desquamative „	113
Chronische interstitielle Pneumonie	114
Tuberkulose	115
Miliartuberkulose	117
Entzündliche Tuberkulose	119
Syphilis	127
Neubildungen, Parasiten	128
Krankheiten der Pleura	129
Pneumothorax	129
Hydrothorax	130
Pleuritis	130
Tuberkulose	134
Neubildungen	135
Krankheiten des Mediastinums	135
III. Krankheiten des Verdauungs-Apparates	137
Krankheiten der Mundhöhle und Zunge	137
„ *des Rachens*	140
„ *der Speicheldrüsen*	145
„ *der Speiseröhre*	146

Seite

Krankheiten des Magens 148
Gastritis 149
Magengeschwüre 151
Neubildungen des Magens 154
Magenerweiterung 159
Krankheiten des Darmes 160
Darmentzündung 161
Tuberkulose des Darmes 167
Typhus 170
Cholera 173
Ruhr 174
Neubildungen 175
Parasiten 178
Abnorme Lagerung: Hernien 180
Invagination, Volvulus, Prolaps . . . 184, 186
Krankheiten des Bauchfells 186
Ascites 187
Peritonitis 187
Tuberkulose 190
Neubildungen 192
Enteroptose 195

IV. Krankheiten der Leber und der Gallenwege . . 195
Verletzungen, Zirkulationsstörungen . . 195, 196
Atrophie 197
Hypertrophie 197
Fettleber 197
Hepatitis 200
Leber-Cirrhose 201
Syphilis 205
Neubildungen 205
Krankheiten der Gallenwege 207
Gallensteine 208
Ikterus 210

V. Krankheiten des Pankreas 212

Verzeichnis der Tafeln.

Tafel 1. Akute sero-fibrinöse und hämorrhagische Pericarditis.
„ 2a Fettige Degeneration des Herzmuskels.
„ 2b Cor adiposum. Adipositas cordis.
„ 3. Braune Atrophie des Herzens.
„ 3a. Spontane Herzruptur.
„ 3b. Subakute verrucöse Endocarditis der Mitralklappe.
„ 4. Maligne, mycotische Endocarditis der Mitralklappe.
„ 4a. Rekurrierende verrucöse und ulceröse Endocarditis.
„ 5a. Endocarditis recurrens der Aortaklappen.
„ 5b. Marantische Thrombose des linken Ventrikels.
„ 6. Chronische fibröse Endocarditis der Mitralis.
„ 7. Chronische fibröse und kalkige Endocarditis der Aortaklappen.
„ 8. Fibröse Sklerose der Aorta ascendens und des Arcus, Fortsetzung auf die Aortaklappen.
„ 8a. Akute und subakute ulceröse Endaortitis der aufsteigenden Aorta und des Aortenbogens.
„ 9. Atheromatose der Brustaorta.
„ 9a. 1. Sklerose der Arteria iliaca communis et externa.
2. Sklerose der Arteria radialis.
3. Sklerose der Arteria femoralis.
„ 10/11. Faustgrosses Aneurysma der Brustaorta.
„ 12. Aneurysma der Arteria basilaris und der Arteriae vertebrales.
„ 13. Marantische Thrombose der Uterinvenen.
„ 14. Leukämischer Milztumor.
„ 15. Embolische Infarkte der Milz und Stauungsmilz.
„ 16a. Disseminierte subakute Tuberkulose der Milz.
„ 16b. Speckmilz.
„ 17. Käsige Tuberkulose der Hals- und intrathoracischen Lymphdrüsen.
„ 18. Adenom der Schilddrüse. Colloid-Struma.
„ 19. Diphtherie und Croup des Kehlkopfs und der Trachea (Kind).
„ 19a. Ulceröse tuberkulöse Laryngitis und Perichondritis laryngea.
„ 20. Ulceröse Tuberkulose des Kehlkopfs mit Nekrose des Ringknorpels.
„ 21. Akutes, entzündliches Glottisödem.
„ 22. Bronchiektasie und Lungencirrhose.
„ 23. Chronische Stauungs-Lunge.
„ 24. Interstitielles Emphysem der Lunge (Kind).

Tafel 25a. Rote Eisenlunge (Siderosis).
„ 25b. Kohlenlunge, Bergmannslunge (Anthracosis).
„ 25c. Steinstaublunge (Chalicosis).
„ 26. Croupöse Pneumonie (rote Hepatisation).
„ 27. „ „ (graue „).
„ 27a. Croupöse Pneumonie des rechten Unterlappens (Carnification).
„ 27b. Katarrhalische Pneumonie des Unterlappens nach Masern.
„ 27c. Spitzentuberkulose der Lunge.
„ 28a. Spitzentuberkulose der Lunge.
„ 28b. Akute Miliartuberkulose der Lunge.
„ 29. Subakute käsige Tuberkulose der Lunge.
„ 29a. Subakute Tuberkulose der kindlichen Lunge.
„ 30. Subakute und chronische Tuberkulose der Lunge.
„ 31. Akute tuberkulöse sero-fibrinöse und hämorrhagische Pleuritis.
„ 32. Carcinom der Pleura. Pleuritis carcinomatosa bei primärem Magen-Carcinom.
„ 33. Brandige Diphtherie der Tonsillen.
„ 34. Abscess der hinteren und seitlichen Rachenwand.
„ 34a. Akute toxische nekrosierende Oesophagitis und Gastritis.
„ 35. Carcinom des Oesophagus. Perforation in die Trachea.
„ 36. Hypostatische Hyperämie der Schleimhaut des Magens im Fundus.
„ 37. Multiple Schleimhaut-Polypen der pars pylorica des Magens.
„ 37a. Zottenpapillom des Magens.
„ 38. Tuberkulöse Geschwüre des Magens.
„ 39. Gallert-Krebs des Magens.
„ 40. Chronische Enteritis pigmentosa.
„ 41. Chronische Enteritis follicularis des Dickdarms.
„ 42. Diphtheroide (nekrosierende) Enteritis.
„ 43. Toxische Enteritis. — Dysenteria mercurialis.
„ 44. Sterkorale nekrosierende und ulceröse Colitis.
„ 45. Tuberkulöse Geschwüre des Dünn- und Dickdarms.
„ 46. Abdominaltyphus (Ende der 2. Woche).
„ 46a. Ileo-Typhus (Ende der 2. Woche).
„ 47a. Ulceröse und perforative Appendicitis.
„ 47b. Kotsteine aus dem Wurmfortsatz. 7 Fälle.
„ 48. Herdförmige Tuberkulose des Bauchfells.
„ 49. Käsige Tuberkulose der mesaraischen Lymphdrüsen.
„ 50. Subchronische und subakute Tuberkulose des Bauchfells.
„ 51. Obliteration des ductus choledochus durch einen auf der Wanderung begriffenen kirschgrossen Gallenstein.

Tafel 52a. Fett- und Stauungs-Leber bei chronischer Lungentuberkulose.
„ 52b. Fettig infiltrierte Muskatnussleber. Chronische Stauungs-Leber bei Vitium cordis.
„ 53. Chronischer Ikterus (Icterus viridis) bei Carcinom der Leber.
„ 54. Akute gelbe Leberatrophie.
„ 55. Atrophische Lebercirrhose.
„ 56. Akute Miliartuberkulose der Leber.
„ 57. Syphilis der Leber. Grobgelappte Leber.
„ 58. Syphilis der Leber. Multiple Gummata.
„ 59. Syphilis der Leber beim Neugeborenen.
„ 60. Primärer Krebs (Markschwamm) der Leber.

Textabbildungen.

Fig. 1a. Idiopathische Hypertrophie und Dilatation des Herzens (S 8).
„ 1b. Normales Herz (S. 9).
„ 2. Hochgradige Hypertrophie und Dilatation des rechten Herzens bei Insufficienz und Stenose des Mitralostiums (S. 12).
„ 3. Schwielige Myocarditis (S. 14).
„ 4. Marantische Parietalthromben im rechten und linken Ventrikel (S. 31).
„ 5. Grosses Aneurysma der Aorta ascendens und des Arcus (S. 44).
„ 6. Embolische Aneurysmen (S. 46).
„ 7. Varicen des Unterschenkels (S. 49).
„ 8. Arterielles Ranken-Angiom des Kopfes (S. 54).
„ 9. Kongenitales Lymph-Angiom (S. 55).
„ 10. Symmetrische Cysten-Hygrome des Nackens (S. 56).
„ 11. Kachexia strumipriva (S. 73).
„ 12. Fremdkörper — Kirschkern in der Nasenhöhle (S. 81).
„ 13/23. Kropf-Stenosen der Trachea (S. 89).
„ 24. Rundes Magengeschwür. Ulcus rotundum pepticum (S. 155).
„ 25. Rundes perforierendes Magengeschwür (S. 155).
„ 26. Sternförmige Narbe des Magens. Geheiltes rundes Geschwür (S. 155).
„ 27. Ringförmig infiltrierendes Carcinom des Pylorus (S. 157).
„ 28. Chylangioma cysticum des Dünndarms (S. 177).
„ 29. Incarceration des Dünndarms durch ein kongenitales Divertikel (S. 185).
„ 30. Gastro-Enteroptose (S. 193).
„ 31. Cysto-Carcinom des Pankreas (S. 213).
„ 32. Atrophie des Pankreas (S. 215).

BOSTON MEDICAL
JUN 22 1918
LIBRARY

Krankheiten des Herzbeutels.

Die Erkrankungen des Herzbeutels verhalten sich ätiologisch und anatomisch wie diejenigen der serösen Häute überhaupt; nur die Neigung zu tuberkulösen Affektionen ist geringer als bei der Pleura und dem Peritoneum.

Die weitaus wichtigste Abweichung des Herzbeutels ist die Entzündung:

Pericarditis. Tafel I.

Wir unterscheiden akute, exsudative Formen von den langsam verlaufenden oder abgelaufenen, adhäsiven Formen mit partieller oder totaler Obliteration des Herzbeutels.

Neben der serös-fibrinösen und hämorrhagischen Pericarditis kennen wir die selten vorkommende eiterige Pericarditis, endlich die tuberkulöse Entzündung des Herzbeutels.

Abgesehen von der traumatischen Form kommt die Pericarditis idiopathisch höchst selten zur Beobachtung; öfters entsteht sie hämatogen (Gelenkrheumatismus) und metastatisch (bei Septico-Pyämie) oder sekundär und fortgesetzt von der Umgebung: als cardiale Pericarditis vom Herzen, von den Herzklappen (Endo-Myo-Pericarditis) ausgehend, von der Pleura, von den Lungen (Tuberkulose und Pneumonie), von den intrathoracischen Lymphdrüsen, vom Ösophagus aus.

Tab. 1. **Akute sero-fibrinöse und hämorrhagische Pericarditis.**

Herz unaufgeschnitten.

Der grössere Teil des Epicards ist bedeckt mit einer rötlich-grauen Pseudo-Membran, deren Oberfläche vielfach netzartige und zottige Anordnung zeigt. Auf der vorderen Fläche des rechten Ventrikels gegen die Herzspitze zu erscheint das entzündete Epicard mehr glatt, rötlich-gelb verfärbt; an dieser Stelle zeigt das Exsudat schon beginnende Organisation und lässt sich nur schwer abziehen. Im Herzbeutelsack findet sich gleichzeitig ungefähr ein Weinglas einer trüb hämorrhagischen wässerigen Flüssigkeit, mit einzelnen Fibrinflocken vermischt. — Die Pericarditis war in vorliegendem Falle offenbar von tuberkulöser Pneumonie und Pleuritis ausgegangen. Als weitere Nebenbefunde wurden festgestellt: ältere käsige Tuberkulose der peribronchialen und mesenterialen Lymphdrüsen, akute Miliartuberkulose der Leber, Milz und Nieren.

Umschriebene Formen neigen sehr zum Stillstand, zur partiellen Verwachsung der beiden Blätter des Herzbeutels oder zu umschriebenen Verdickungen und Trübungen des Epicards (Sehnenflecken).

Gutartige, zur Heilung und Verwachsung der Herzbeutelblätter neigende Pericarditis entsteht hie und da bei akuter rheumatischer Polyarthritis; ferner bei Pneumonie, Pleuritis, bei dyskrasischen Zuständen, chronischer Nephritis, chronischem Alkoholismus, Tuberkulose; bei Männern ist sie erheblich häufiger als bei Frauen.

Der Beginn ist meist umschrieben: Rötung, Injektion mit oder ohne kleine Blutungen; die Serosa zeigt ein mattes Aussehen, wird trüb, sammtartig; ein trübgrauer oder blassrötlicher Schleier — ähnlich einem Flor — lagert sich über die entzündeten Teile; Übergreifen vom visceralen auf das parietale Blatt oder umgekehrt. — Vermehrung und leichte Trübung des flüssigen Herzbeutelinhalts. Im weiteren Verlauf kommt es entweder zu Resorption, oder bei fortschreitender Entzündung bildet sich eine zusammenhängende, leicht ablösbare Pseudomembran von grau-weisslicher Farbe, die vorwiegend aus Fibrin besteht.

Lith. Anst F. Reichhold, München.

Unter fortwährender Zunahme des flüssigen Exsudats und der fibrinösen Produkte, die beide Blätter des Herzbeutels mehr oder weniger gleichmässig überziehen, zeigen die obersten Schichten des geronnenen fibrinösen Exsudats infolge der durch die stete Herzaktion bedingten fortwährenden Berührung und Reibung ein wabenartiges Aussehen, teils netzartige, teils zottige Anordnung und Zeichnung (Zottenherz = Cor villosum), während die tieferen Schichten des Exsudats sehr bald die Zeichen beginnender Organisation, vermehrte Ablagerung von Leucocyten, Entwicklung neugebildeter Blutgefässe, die kontinuierlich aus den Gefässen der entzündeten Serosa hervorsprossen, nachweisen lassen.

Sehr häufig findet sich bei der beschriebenen sero-fibrinösen Entzündung blutige Beschaffenheit des Exsudats, *Pericarditis hämorrhagica*, wobei im erweiterten Herzbeutel oft sehr erhebliche Mengen von wässerig-blutiger Flüssigkeit (bis zu $1-1^1/_2$ Liter) von schwärzlich-brauner Farbe angetroffen werden.

Die prognostisch sehr ungünstige *hämorrhagische Pericarditis* verläuft akut oder subakut, findet sich besonders häufig bei Potatoren (dementsprechend bei Männern viermal häufiger als bei Frauen, am häufigsten zwischen dem 40.—60. Lebensjahre), bei chronischer Nephritis, bei Herzhypertrophie (Plethora), bei kachektischen, heruntergekommenen Menschen, die an Tuberkulose ($^2/_3$ aller Fälle), Krebs leiden.

Bei der exsudativen *zellig-fibrinösen Pericarditis* verhalten sich die beteiligten Blätter des Herzbeutels ungefähr wie Wundflächen: aus dem embryonalen, von Fibrinmassen durchsetzten Granulationsgewebe entwickelt sich allmählich reifes Bindegewebe. In allen Stadien kann diese Form der Entzündung in Heilung ausgehen, deren Resultate wir bei Sektionen in allen möglichen Abstufungen —

Tuberkulose des Herzbeutels.

Die *Tuberkulose des Herzbeutels* kommt vor entweder als akute disseminierte Miliartuberkulose oder als tuberkulöse Entzündung; bei der ersteren Form finden sich die Miliartuberkel namentlich an der Basis und längs der Gefässe eingelagert.

Die *tuberkulöse Pericarditis* erzeugt häufig gleichzeitig Tuberkeleruption und ein fibrinös-hämorrhagisches Exsudat; nach Ablösung der zarten oder massigen, rötlich tingierten, fibrinösen Auflagerungen finden sich die Miliartuberkel in der geröteten Serosa. In manchen Fällen ist die Entscheidung, ob es sich um eine tuberkulöse oder nichttuberkulöse Entzündung handelt, nur mit Hilfe des Mikroskops möglich.

Die tuberkulöse Pericarditis findet sich namentlich bei älteren Individuen und bei Kindern — bei letzteren öfters im Anschluss an Tuberkulose der intrathoracischen Drüsen.

Hydropericardium.

Herzbeutelwassersucht.

Anhäufung von wässeriger, heller, weinfarbiger Flüssigkeit in dem entsprechend erweiterten Herzbeutelsack; geringere Grade (15—30 ccm Flüssigkeit) finden sich recht häufig, höhere Grade (80—100—200 ccm) mindestens bei 10—15 Prozent aller Sektionen. Die Serosa ist dabei glatt, glänzend, durchsichtig.

Hydropericardium entwickelt sich bei zahlreichen Erkrankungen des Herzens, der Lungen, bei hydrämischen Zuständen: Tuberkulose, Carcinom, chronischer Nephritis — oder auch als Teilerscheinung des allgemeinen Hydrops.

Hämopericardium.

Bluterguss in den Herzbeutel in verschiedenem Umfang findet sich am häufigsten bei Schuss- und Stichverletzungen des Herzbeutels und des Herzens,

bei spontaner Ruptur des Herzens (Tafel 3a), bei Durchbruch eines Aneurysmas der Aorta in den Herzbeutel.

Krankheiten des Herzmuskels.

Hypertrophie und Dilatation.

Das normale Herz des erwachsenen Menschen soll in seinem Umfange ungefähr der Grösse der Faust entsprechen.

Als hypertrophisch gilt das Herz, wenn dasselbe in seiner Masse jenes Maximum überschreitet, welches bei den stärksten physiologischen Leistungen (schwerer Körperarbeit, kräftiger Körpermuskulatur) erreicht werden kann. Das relative Herzgewicht (Verhältnis des Herzgewichts zum Körpergewicht) beträgt bei gesunden Menschen annähernd = 1 : 200; einem mittleren Körpergewicht von 60 Kilo entspricht etwa ein Herzgewicht von 300 gr.

Die Hypertrophie ist entweder eine diffuse, über das ganze Herz sich erstreckende, oder sie betrifft nur einzelne Abschnitte, z. B. nur den rechten Ventrikel und Vorhof, oder sie beschränkt sich auf den linken Ventrikel.

Die Ursachen sind meistens mechanische, z. B. Klappenfehler oder Hindernisse im kleinen Kreislauf (Verkleinerung der Lunge); die Hypertrophie des linken Ventrikels findet sich namentlich bei chronischer Nephritis, bei Sklerose der Aorta und der Arterien überhaupt.

Die sogenannte *idiopathische Hypertrophie des Herzens* (Fig. 1 a) (meist mit Dilatation verbunden) findet sich am häufigsten bei gewissen Formen des chronischen Alkoholismus (Biertrinkern), wobei Plethora (Luxuskonsumtion) und toxische Einflüsse als pathogene Faktoren wirksam sind. Dieselbe ist nur dann anzunehmen, wenn die gewöhnlichen anatomischen Ursachen der Herzhypertrophie (Klappen-

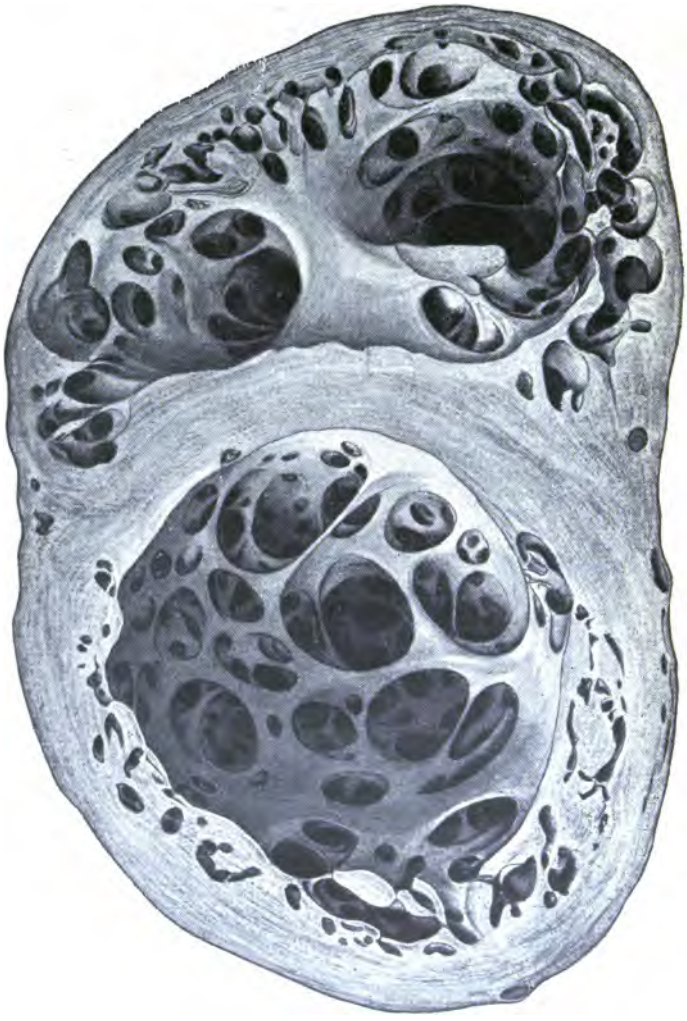

Fig. 1 a.

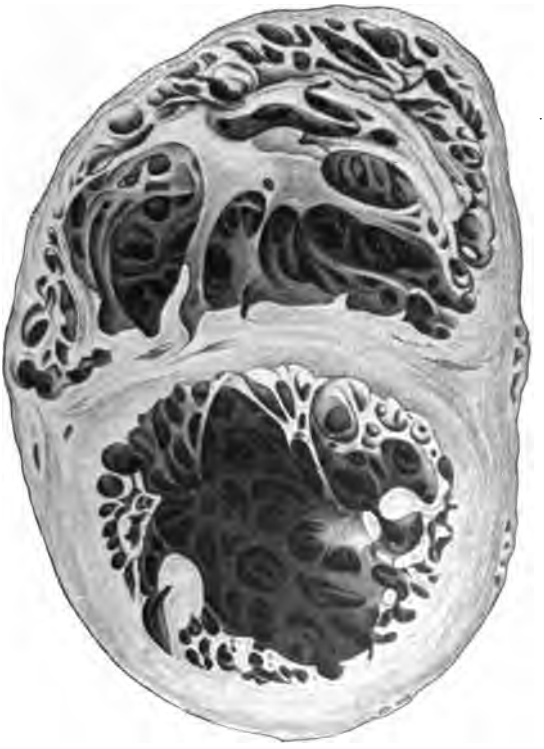

Fig. 1 b.

Fig. 1 a. **Idiopathische Hypertrophie und Dilatation des Herzens.**

Querschnitt des in der Leiche mit Alkohol injizierten Herzens; daneben zum Vergleich das normale Herz. (Fig. 1 b.)

Diese Erkrankung ist anatomisch charakterisiert durch die ziemlich gleichmässige Beteiligung beider Ventrikel. Der Muskel ist derb, starr, meist von dunkelroter Farbe, die Trabekel sowie die Papillarmuskeln durchweg mächtig entwickelt. Die Muskelprimitivbündel erscheinen verbreitert, vielleicht auch vermehrt, das bindegewebige Stroma ebenfalls vermehrt. Die Herzklappen sind normal.

Das Gewicht des Herzens steigt von 300—350 gr (normal) auf 540—600 gr und darüber. Die idiopathische Hypertrophie und Dilatation betrifft meist kräftig gebaute und wohlgenährte Menschen, die sich oft durch Weite der Arterien und reichliche Blutmenge auszeichnen. Das durchschnittliche Alter beim tödlichen Ausgange, der infolge von Herzermüdung eintritt, beträgt 40—43 Jahre. Die grosse Mehrzahl der hierher gehörigen Fälle erklärt sich aus den Wirkungen des habituellen Übermasses im Bier- (oder auch Wein-) Genusse in Verbindung mit wahrer Plethora, wobei die toxische Wirkung des Alkohols, die physikalische Wirkung der grossen Flüssigkeitsmenge und endlich die nutritiven Eigenschaften des Bieres in Betracht kommen. Durch gleichzeitige übermässige Muskelarbeit und körperliche Anstrengungen, sowie durch überreichliche Nahrungsaufnahme (Luxuskonsumtion) wird die Entwicklung dieser Herzhypertrophie öfters begünstigt.

fehler, Arteriosklerose, Nephritis, Lungenerkrankungen etc.) nicht vorhanden sind. Auf der andern Seite ist es leicht verständlich, dass mit Rücksicht auf die grosse Häufigkeit der primären idiopathischen Herzhypertrophie — wenigstens in gewissen Gegenden — Komplikationen mit chronischer Nephritis, Endocarditis, Arteriosklerose, Lungenerkrankungen öfters vorkommen, sekundäre Prozesse, welche ihrerseits wieder auf das diffus erkrankte Herz wirken; hierher gehören z. B. die nicht seltenen Fälle, in denen bei Nephritis oder Arteriosklerose Hypertrophie und Dilatation des rechten Ventrikels angetroffen werden.

Hypertrophische Herzabschnitte sind meist von derber Konsistenz, manchmal brettartig anzufühlen, die Trabekel stark entwickelt. — Da die Dicke der Wandungen von der Weite der Herzhöhlen stark beeinflusst wird, so ist die Gewichtsbestimmung nach entsprechender Reinigung der Höhlen das sicherste Verfahren, um die Hypertrophie, die Massenzunahme des Muskels exakt festzustellen.

Sehr häufig verbindet sich mit der Massenzunahme des Muskels die Erweiterung (exzentrische oder dilatative Hypertrophie) der Herzhöhlen; beide Anomalien sind vielfach koordiniert, durch dieselbe Ursache bedingt: Plethora, ver-

mehrte Blutmenge, toxische Einwirkung auf das Herz.

Die einfache Dilatation entsteht durch verstärkten Innendruck und hat zur Folge eine entsprechende Verdünnung der Wandung; oder die Erweiterung ist abhängig von vermindertem Tonus und herabgesetzter Resistenz der Wandung (passive Form); sie findet sich bei Atrophie der Muskulatur, bei degenerativen Zuständen (fettige Degeneration), langdauernder Anämie, starkem Fieber.

Von konzentrischer Hypertrophie, hauptsächlich den linken Ventrikel betreffend, spricht man, wenn der hypertrophische Muskel eine normale oder verkleinerte Höhle umschliesst; sie kann durch postmorale Muskelstarre vorgetäuscht werden oder entwickelt sich auch im Anschluss an Verminderung der Blutmenge, an terminale Anämie, indem das Lumen des Ventrikels sich der geringen Blutmenge anpasst.

Neben der diffusen Hypertrophie, die sämtliche Herzabschnitte gleichmässig betrifft, findet sich häufig nur die rechte oder linke Herzhälfte ergriffen.

Dilatation und Hypertrophie des rechten Ventrikels und Vorhofs finden sich häufig bei Verkleinerung des Lungenkreislaufs, bei Lungen-Emphysem, bei Verkleinerung und Verkürzung des Thorax-Raumes durch Skoliose und Kyphose, bei Stenose und Insufficienz der Mitralis (Fig. 2), während *Hypertrophie und Dilatation des linken Ventrikels* besonders bei chronischer Nephritis (renale Herzhypertrophie), bei Sklerose der Arterien (vasculäre oder arteriosklerotische Herzhypertrophie) angetroffen werden.

Der tödliche Ausgang bei den verschiedenen Formen der Herzhypertrophie, namentlich auch bei der idiopathischen mit Dilatation verbundenen Form, beruht in der Mehrzahl der Fälle nach jahre-

langem progressivem Bestehen auf einem Schwäche- und Ermüdungszustand des überangestrengten Muskels, der mikroskopisch keine terminale Degeneration aufzuweisen braucht.

Fig. 2.

Fig. 2. **Hochgradige Hypertrophie und Dilatation des rechten Herzens bei Insufficienz und Stenose des Mitralostiums.**

Totalansicht der vorderen Herzfläche. — Die Vergrösserung ist vorwiegend durch die ausserordentlich hochgradige Verbreiterung der rechten Herzhälfte bedingt; es tritt hier die für die Vergrösserung dieses Herzabschnittes charakteristische kugelige Form sehr deutlich hervor. Die vordere Fläche wird fast völlig vom rechten Ventrikel eingenommen; auch der rechte Vorhof und dessen Herzohr sind stark vergrössert. (Schmorl Georg, Stereoskopisch-photographischer Atlas der pathol. Anatomie des Herzens. Taf. 11. München, Lehmann.)

Myocarditis.

Akute parenchymatöse Myocarditis findet sich namentlich bei akuten Intoxikationen und akuten, stark febrilen Infektionskrankheiten. Der Muskel erscheint dabei schlaff, grau-rötlich verfärbt, von verminderter Konsistenz. Mikroskopisch findet man an Stelle der normalen Quer- und Längsstreifung feinstaubige Trübung, die vielfach in die ersten Anfänge der fettigen Degeneration übergeht.

Mit der Heilung der ursächlichen Krankheit kommt es auch zur Rückbildung des Prozesses und Heilung der Herzmuskelaffektion, oder es entstehen höhere Grade von fettiger Degeneration, die die Funktion des Herzens erheblich beeinträchtigen und zum Tode führen können. (Fettherz, fettige Degeneration des Herzmuskels.)

Die *interstitielle Myocarditis* kommt vor als akute infektiöse und eiterige Entzündung, entweder fortgesetzt von infektiösen, mycotischen Prozessen an den Klappen (Endo-Myocarditis) oder metastatisch und embolisch bei Septico-Pyämie.

Die *chronische interstitielle oder schwielige Myocarditis* (Fig. 3) ist meistens lokalisiert, manchmal auch über grössere Herzabschnitte verbreitet; sie führt unter gleichzeitiger oder nach vorausgehender Vernichtung und Zerfall zur Einschmelzung der muskulären Elemente der Wandung, zu Bildung fibrösen Gewebes, sogenannter Herzschwielen. Dieselbe geht häufig aus von umschriebenen Cirkulations-Störungen im Anschluss an Sklerose und und Verengerung der Coronar-Arterien, an Embolie Thrombose der genannten Arterien: anämische Nekrose, Hämorrhagien. An Stelle der ausser Ernährung gesetzten oder mangelhaft mit Blut versorgten Muskelmassen entwickelt sich auf regenerativem Wege ein schwieliges Bindegewebe: namentlich an der Spitze des linken Ventrikels finden sich als Ausgang solcher lokaler Zirkulationsstörung und



Fig. 3.

Fig. 3. **Schwielige Myocarditis.** Chronische interstitielle Myocarditis.

Im Herzmuskel eingestreut finden sich streifige, weisslich verfärbte Massen von derber Konsistenz, die aus faserigem Bindegewebe bestehen. Diese Schwielen sind das Produkt einer chronischen interstitiellen Entzündung, deren Ursache in vielen Fällen nicht festzustellen ist. In mehr umschriebener Form finden sich schwielige Metamorphosen der Muskelwandung, besonders an der Spitze des linken Ventrikels und am Septum der Ventrikel bei Sklerose der Coronar-Arterien, wobei die Bindegewebsmassen den Heilungs-Ausgang einer embolischen oder thrombotischen Myomalacie, einer anämischen und hämorrhagischen Nekrose mit sekundärer Schwielen- und Narbenbildung darstellen.

der dadurch bedingten nekrotischen Malacie ausgedehnte schwielige Massen mit partieller Ausbuchtung des Ventrikellumens *(chronisches partielles Herzaneurysma)* dessen Höhlung häufig mit älteren geschichteten wandständigen Thromben bedeckt ist. — Verengerung und Verschluss der Kranzarterien führt infolge der Ernährungsstörung entweder zur Bildung von Herzschwielen oder, wenn grössere Stämme betroffen werden, zu anämischer Nekrose und Ruptur des Herzens.

Eine fibröse schwielige Myocarditis entwickelt sich machmal auch auf luetischer Basis oder im Anschluss an akute rheumatische Polyarthritis: Endo-Myo-Pericarditis fibrosa.

Die *eiterige* oder *infektiöse* Myocarditis ist verhältnismässig selten; bei embolischer Septico-Pyämie findet sich der Herzmuskel manchmal durchsät von miliaren Abscessen. — Hie und da entwickelt sich eine ulcerös-nekrotisierende Myocarditis von den Herzklappen aus, wenn an denselben ein ähnlicher maligner Prozess sich lokalisiert hat.

Das Fettherz

findet sich in verschiedenen Formen: als fettige Degeneration des Muskels oder als übermässige Fettablagerung im subepicardialen Bindegewebe mit Wucherung von Fettzellen (fetthaltigen Bindegewebszellen) zwischen die atrophierenden Muskel-Elemente: fettige Durchwachsung und Infiltration des Muskels

Degeneratives Fettherz.

Die *fettige Degeneration des Herzmuskels* entwickelt sich manchmal sehr rasch bei akuten Vergiftungen (Phosphor), wo sie in wenigen Tagen hohe Grade zu erreichen vermag. — Häufiger entsteht sie allmählich; sie tritt zuerst meist herdförmig auf, um allmählich diffus sich auszubreiten. Am stärksten sind meistens die subendocardialen und subepicardialen Abschnitte der Herzmuskulatur ergriffen. Man entscheidet zweckmässig 3 Grade:

Tab. 2 a. **Fettige Degeneration des Herzmuskels.**
Degeneratives Fettherz.

Man sieht die subendocardialen Schichten des Muskels verwaschen, blass-gelblich und tigerfellartig verfärbt. Der Muskel ist gleichzeitig sehr brüchig, von nahezu butterartiger Konsistenz, unter dem Finger leicht zerdrückbar. In der Regel sind die inneren Schichten der Ventrikelwandung, sowie die Papillar-Muskeln der Atrioventrikular-Klappen stärker beteiligt. Mikroskopisch sieht man entsprechend den verfärbten Teilen die Muskel-Primitivbündel von Fetttröpfchen und Fettkörnchen förmlich erfüllt, Quer- und Längsstreifung kaum noch sichtbar.

Tab. 2 b. **Cor adiposum, Adipositas cordis.**

Fettinfiltration des subepicardialen Bindegewebs, in die äusseren Lagen des Herzmuskels hineinwuchernd. — Das Herz von einem Fettmantel umhüllt, der Muskel nur stellenweise noch rötlich durchscheinend. Am stärksten findet sich diese aus fetthaltigen Bindegewebszellen bestehende Wucherung an der Basis des Herzens nnd über dem rechten Ventrikel. Die Grenze gegen den Muskel erscheint verwaschen.

---

1) *Geringgradige fettige Degeneration*: bei erhaltener Querstreifung sieht man feine Fetttröpfchen und Fettkörnchen in mässiger Menge eingelagert; sie finden sich bei zahlreichen akuten und chronischen Krankheiten, — im ganzen bei fast $^1/_5$ aller Leichen.

2) *Mässige fettige Degeneration:* Quer- und Längsstreifung schwach angedeutet; die einzelnen Fetttröpfchen grösser und von einander abgegrenzt; diese Form ist bei schweren akuten Infektionskrankheiten nachweisbar.

3) *Hochgradige fettige Entartung:* (Taf. 2a.) Quer- und Längsstreifung verschwunden; die Muskelbündel wie fettgefüllte Schläuche aussehend; die Fetttropfen sehr reichlich und von bedeutendem Umfang, denjenigen eines rote und weissen Blutkörperchens erreichend. Im letzteren Falle erscheint die Innenfläche der Herzkammern wie getigert, gefleckt; besonders bei chronischen Herzkrankheiten und Tuberkulose vorkommend. Der Fettgehalt steigt von ca. 8—10% der festen Bestandteile auf 22—25%.

Tab. 2. *a*

Der Herzmuskel ist dabei brüchig, manchmal von butterartiger Konsistenz, trübgrau und blassgelblich gefleckt; die Höhlen erweitert, häufig die Wandung entsprechend gedehnt und verdünnt.

Mit der fettigen Entartung verbindet sich gelegentlich z. B. bei Diphtherie eine wachsartige Degeneration des Herzmuskels, an die sich Vermehrung des Bindegewebes und Schwielenbildung anschliessen.

Cor adiposum, Adipositas s. Obesitas cordis (Taf. 2b).

Das eigentliche Fettherz (*Fettsucht des Herzens*) ist charakterisiert durch übermässige Entwicklung des subepicardialen Fettgewebes, welches in den höheren Graden die Muskelmasse kapselartig so umhüllt, dass äusserlich die rote Muskelwand überhaupt nicht mehr sichtbar ist.

Bei fettreichen, wohlgenährten Menschen findet sich unter dem Epicard namentlich an der Basis des Herzens eine gewisse Fettmenge, die bei gehörig entwickelter Muskulatur noch in das Gebiet des Normalen gehört. Bei allgemeiner Fettsucht, namentlich bei jener Form, die unter dem begünstigenden Einfluss des Alkoholismus entstanden ist, finden sich öfters pathologische Formen des Fettherzens, gekennzeichnet durch enorme Vermehrung der Fetthülle des Herzens, deren Dicke bis $^1/_2$ und 1 cm zu erreichen vermag; die unter normalen Verhältnissen scharfe Abgrenzung der Fettschicht von der Muskulatur ist verloren gegangen, das Fett wuchert zwischen die Muskelbündel hinein, verdrängt dieselben und erzeugt sekundäre Atrophie der Muskelsubstanz, die namentlich am rechten Ventrikel deutlich zu Tage tritt

Ausser bei allgemeiner Fettsucht und bei Alkoholikern findet sich eine weitere Form dieses Fettherzens bei anämischen, chlorotischen und kachektischen Patienten (besonders bei Krebskranken)

Taf. 3. **Braune Atrophie des Herzens.**

Das Herz in seinem Volum und Gewicht etwa auf $^2/_3$—$^1/_2$ des Normalen verkleinert, die Höhlen verengt (konzentrische Atrophie); die Kranzarterien verlaufen deutlich geschlängelt. Der Muskel ist von trüb bräunlicher Farbe (fast sepia-braun), von ziemlich derber Konsistenz; infolge der allgemeinen Anämie erscheinen die Herzhöhlen verengt; da die Muskelwand einen verkleinerten Hohlraum zu umschliessen hat, ist die Massenabnahme weniger aus der Dicke des Muskels als aus der Gewichts- und Volums-Verminderung des ganzen Herzens festzustellen. — Bei mangelhafter Entwicklung des Herzens (*Hypoplasie*), die meist mit Hypoplasie der Aorta, allgemeiner Anämie und dürftiger Körperentwicklung Hand in Hand geht, fehlt die bräunliche Verfärbung des Muskels sowie die charakteristische Schlängelung der Kranzarterien.

Das abgebildete Herz stammt von einer mit Diabetes behafteten 72jährigen Frau (632, 1894), die an Carcinom des Pankreas mit Metastasen der Leber, der Pleura und der linken Niere starb. Neben hochgradiger allgemeiner Abmagerung fand sich chylöser und hämorrhagischer Ascites.

= *kachektisches Fettherz;* bei dieser Form beobachten wir primäre Atrophie der Muskulatur und sekundäre Fettwucherung, gleichsam ex vacuo.

Atrophie des Herzens.

Der Herzschwund ist wohl zu unterscheiden von der *Hypoplasie des Herzens:* letztere besteht in mangelhafter Entwicklung und abnormer Kleinheit des Herzens, von Jugend auf bestehend, meist verbunden mit abnormer Enge und Dünnheit der Aorta und der grösseren Arterien, ferner mit chronischer Anämie und Chlorose, ein Zustand, der meist mit dürftiger allgemeiner Körperentwicklung Hand in Hand geht.

Die *echte Herzatrophie,* selten sehr hohe Grade erreichend, ist charakterisiert durch Verkleinerung des Volums und Gewichts (auf $^2/_3$—$^1/_2$ des Normalen), Schlängelung der unter dem Epicard verlaufenden Gefässe, abnorme Enge der Herzhöhlen (konzentrische Atrophie). In der Mehrzahl der Fälle, besonders bei Menschen im mittleren und höheren Lebensalter, ist der derbe Muskel gleichzeitig trüb

Lith. Anst F. Reichhold, München.

bräunlich verfärbt, bedingt durch Einlagerung reichlicher goldgelber Pigmentmassen in der Umgebung der Muskelkerne (Braune Atrophie, Taf. 3). Bei der senilen Atrophie findet sich immer eine Hyperplasie des Bindegewebes, namentlich deutlich in den Vorhöfen: senile Fibromatose. — Bei der im Anschluss an fettige Entartung beobachteten Atrophie *(fettige Atrophie)* ist der Muskel von gelblich-grautrüber Farbe, häufig gefleckt, getigert, die Höhlen meist erweitert (*exzentrische Atrophie*). — Die Atrophie des Herzmuskels bei Adipositas cordis, wobei an Stelle und zwischen den schwindenden Muskelbündeln fettzellenhaltiges Bindegewebe sich entwickelt und der Muskel förmlich fettig durchwachsen erscheint, wurde schon oben erwähnt. Endlich entwickelt sich Atrophie des linken Ventrikels bei Mitralstenose; ist der linke Ventrikel bei diesem Klappenfehler von normaler Dicke oder hypertrophisch, so handelt es sich um eine Komplikation.

Hier dürfte noch Erwähnung finden die *Sklerose der Coronar-Arterien* des Herzens, namentlich bei Männern jenseits von 45 Jahren vorkommend, entweder als Teilerscheinung allgemeiner Arteriosklerose oder auf die Kranzarterien beschränkt. Die genannten Gefässe stellen derb anzufühlende Stränge dar; herauspräpariert bilden sie starre, federkielartige Röhren mit verengtem Lumen; in der Wandung meist unregelmässige Verdickung und Kalkablagerung. Der Herzmuskel selbst verhält sich verschieden; hie und da scheint sich die Coronararteriensklerose im hypertrophischen Herzen zu entwickeln; öfters finden sich sekundär atrophische Zustände der Ventrikelwandungen, Schwielen, chronische Herzaneurysmen und zuletzt diffuse Dilatation der Ventrikel. Klinisch entsteht das charakteristische Bild der Angina pectoris oder Stenocardie (anfallsweise auftretende cardiale Dyspnoë, Herzarythmie, heftige Schmerzen).

Taf. 3a. **Spontane Herzruptur.**

Bluterguss in den Herzbeutel: Hämato-Pericardium. In der Seitenwand des linken Ventrikels, 4 cm von der Spitze entfernt, ein $1^1/_2$ cm langer Riss mit unregelmässigen Rändern, welcher die Muskulatur durchsetzt und mit dem Lumen des linken Ventrikels kommuniziert. In der Umgebung des Perforationskanals, die ganze Dicke der Muskulatur durchsetzend, ein gelbgrauer glanzloser Herd mit rötlichen Einlagerungen, vom Umfang eines Zweimarkstückes: herdförmige Myocarditis. Auf dem Endocard entsprechend der Rupturstelle ein ziemlich fest anhaftender rötlich-grauer und gelblicher (gemischter) Thrombus. — Im Herzbeutel eine beträchtliche Menge teils geronnenen, teils flüssigen Blutes. Nebenbefund: Arteriosklerotische Encephalomalacie; allgemeine Arteriosklerose, obsolete Tuberkulose der Lungenspitzen. Frau von 81 Jahren, die unter den Erscheinungen des senilen Marasmus und einer älteren Apoplexie erkrankt war. Nr. 170. 1900.

Taf. 3b. **Subakute verrucöse Endocarditis der Mitral-Klappe.**

Auf der Schlusslinie der Bicuspidalis ein Kranz von hahnenkammartig warzigen Vegetationen von grau-weisslicher und graurötlicher Farbe und ziemlich derber Consistenz — produktive Entzündung ohne Spur von thrombotischer Auflagerung. Die Klappensegel deutlich verkürzt: Insufficienz.

Der 50jährige Patient war an Carcinom des Mastdarms gestorben. Nr. 175. 1900.

Infolge arteriosklerotischer, embolischer oder thrombotischer Myomalacie kommt es gelegentlich zu spontaner Ruptur des Herzens; in seltenen Fällen kann auch eine herdförmige Myocarditis zu spontaner Ruptur führen (Taf. 3a).

Von grossem Einflusse auf die Ernährungs- und Funktionsverhältnisse des Herzmuskels sind selbstverständlich auch die so häufigen Erkrankungen der aufsteigenden Aorta, wenn sie zu Verengerung der Ostien der Kranzarterien führen.

Durch eine unscheinbare, leicht zu übersehende herdförmige Wucherung der Intima in der Umgebung dieser wichtigen Ostien kommt es zu mangelhafter Blutzufuhr im Herzmuskel, zu degenerativen, atrophischen Prozessen — häufig verbunden mit Dilatation.

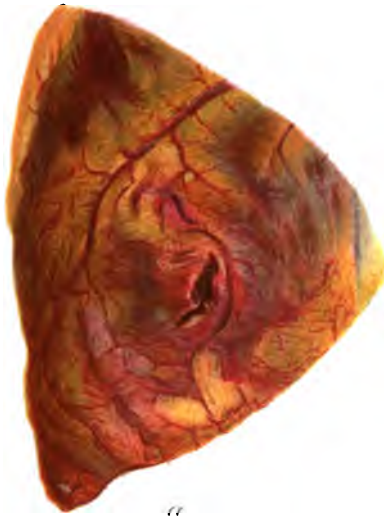

a

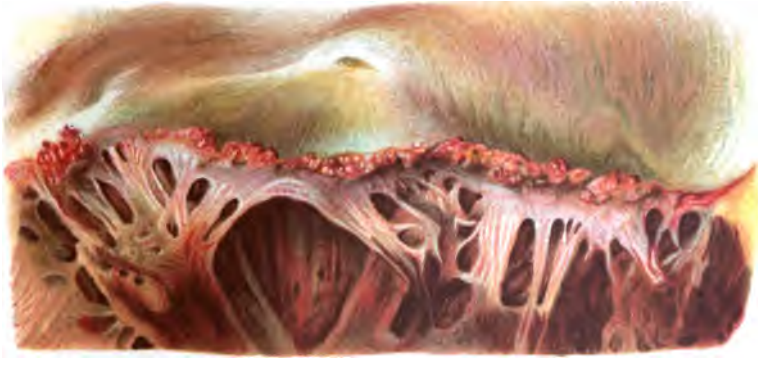

b

Lith. Anst. F. Reichhold, München.

Endocarditis.

Entzündung des Endocards.

Dieselbe lokalisiert sich mit Vorliebe an den Herzklappen (*valvuläre Endocarditis*), seltener an der parietalen Auskleidung der Herzhöhlen (*parietale Endocarditis*).

Zahlreiche Formen: akute, subakute, chronische und rekurrierende Endocarditis. Nach ätiologischen Gesichtspunkten spricht man von idiopathischer primärer Endocarditis zum Unterschied von sekundärer, die entweder als infektiöse metastatisch oder fortgesetzt von der Umgebung aus (z. B. von der Aorten-Intima auf die Aortaklappen übergreifend) sich entwickelt. Endlich unterscheiden wir gutartige, nicht infektiöse Formen von den infektiösen, deren Hauptrepräsentant die septisch-mycotische, ulceröse Endocarditis ist. Nach den Produkten unterscheidet man produktive und deformierende Entzündungen: Endocarditis verrucosa, fibrosa, calculosa, retrahens; ferner die destruierende septische Form: maligne oder diphtheroide Endocarditis mit verschiedenen Misch- und Uebergangsformen. — Wir beschränken uns im folgenden auf die Schilderung der wichtigsten Formen.

Infektiöse Endocarditis. Tafel 4 und 4 a.
(Endocarditis maligna, ulcerosa.)

Dieselbe tritt meistens akut auf — entweder primär und kryptogenetisch oder sekundär und metastatisch bei septischer Wundinfektion, puerperaler Sepsis.

Ursache in der Regel die Ansiedlung und Vermehrung von septischen Keimen (Staphylo- und Streptokokken, Pneumokokken und Gonokokken). Mit Vorliebe an den Klappen des linken Ventrikels und ausserdem auf chronisch affizierten Klappen als Endocarditis recurrens; primäre Lokalisation besonders an der Berührungs- und Schlusslinie der Klappen, so dass die Annahme gestattet ist, dass

Tab. 4. **Maligne, mycotische Endocarditis der Mitral-Klappe.**

Auf der Innenfläche der medialen Klappe finden sich unregelmässige, höckerige zerklüftete halbweiche Auflagerungen von trübgrauem, missfarbigem Aussehen; die Oberfläche dieser vorwiegend aus thrombotischen Niederschlägen und Mikroorganismen bestehenden Massen ist mit unregelmässigen rötlichen, aus roten Blutkörperchen und Fibrin gemischten Auflagerungen bedeckt. Das unterliegende Gewebe der Klappe und das angrenzende Endocard des linken Vorhofs im Zustande der ulcerösen und nekrotisierenden Entzündung, nach Ablösung der aufgelagerten Thromben wie zerfressen aussehend. — Entsprechend der Schlusslinie der Mitralklappe findet sich eine grössere Zahl rötlich-grauer papillärer Excrescenzen, zum grösseren Teile aus jugendlichem Bindegewebe bestehend. — Infolge der Klappenaffektion Insufficienz und Stenose; ferner entstehen von derartig erkrankten Klappen sehr häufig embolische Verschleppungen im Gebiete der Aorta mit Bildung eiteriger Metastasen (embolische Abscesse) im Gehirn, in der Milz, in den Nieren etc. (embolische Septico-Pyämie). — Das Taf. 4 abgebildete Herz stammt von einer 29jährigen Wöchnerin (333, 1894), die an puerpaler Endometritis und Septico-Pyämie zu Grunde ging. Ausser der myotisch-verrucösen Endocarditis fanden sich embolische Nieren-Infarkte, ferner eiterige Lepto-Meningitis, schlaffe croupöse Pneumonie des r. Unterlappens mit sekundärer eitrig-fibrinöser Pleuritis.

---

mechanische Läsionen des Endothels eine Art lokaler Disposition hervorrufen, welche die Ansiedlung und Vermehrung der pathogenen Keime in hohem Grade begünstigt. — Die Häufigkeit beträgt etwa 6‰ aller Leichen; auf 7—8 sekundäre Fälle kommt 1 primärer; 25% aller Fälle gehören in das Gebiet der Endocarditis recurrens, d. h. die Infektionserreger siedeln sich auf kranken Klappen mit besonderer Vorliebe an. $^4/_5$ aller Fälle von septischer, diphtheroider Endocarditis kommen im linken Herzen vor — namentlich an den Aortaklappen, nur $^1/_5$ an den Klappen des rechten Herzens.

Im Beginn sehen wir leichte Rauhigkeiten und Unebenheiten der zunächst ergriffenen Klappenteile, minimale Defekte und Läsionen des Endocards, deren Grund und Umgebung durch ein missfarbiges,

Tab. 4.

Lith. Anst F. Reichhold, München.

Taf. 4a. **Rekurrierende verrucöse und ulceröse Endocarditis**

der Aortalappen mit hochgradiger Insufficienz und Stenose derselben. Cor bovinum. 1/2 der natürl. Grösse.

Exzessive Hypertrophie und Dilatation des ganzen Herzens, besonders des linken Ventrikels; Herzgewicht = 1050 gr.

Chronisches Lungenödem, Stauungs-Organe, allgemeiner Hydrops.

Patient hat 7 mal Anfälle von Gelenkrheumatismus gehabt. Mann von 40 Jahren. Nr. 259. 1895.

---

der akuten Polyarthritis rheumatica kommen derartige Fälle von Klappenerkrankung höchst selten zur Obduktion; wir sehen häufiger nach vielen Monaten und Jahren die chronischen Ausgänge und Reste der akuten Infektion (Taf. 4a.) In einzelnen Fällen hat man bei angeblich tödlich verlaufenem Gelenkrheumatismus mycotisch-bazilläre septische Klappenerkrankungen angetroffen; in solchen Fällen handelte es sich offenbar um septische Erkrankungen, Allgemeininfektionen, die unter dem Bilde des akuten febrilen Gelenkrheumatismus verlaufen sind (rheumatoide septische Endocarditis und Polyarthritis). Der vielgestaltige Verlauf des Prozesses erklärt sich demnach — abgesehen von dem Einfluss der individuellen Disposition — aus der Verschiedenartigkeit und dem Virulenzgrad der Infektionserreger und aus den Uebergangsformen zur septischen Infektion.

Die *infektiös-rheumatische Endocarditis* verläuft wohl meistens unter dem Bilde der verrucösen Endocarditis mit sekundärer Thrombenbildung; an der Schlusslinie der Klappen sieht man zarte graue und graurötliche Wärzchen auftreten, die nach Eröffnung der Klappe perlschnurartig auf die Schliessungslinie aufgereiht erscheinen; allmähliche Zunahme und Vergrösserung derselben; zuletzt grössere, hahnenkammartige Wucherungen, die teilweise aus thrombotischen Niederschlägen bestehen. Langsamer Verlauf, Neigung zu Recidiven werden häufig beobachtet. Ein scharfer Unterschied zwischen

Tab. 4.ª

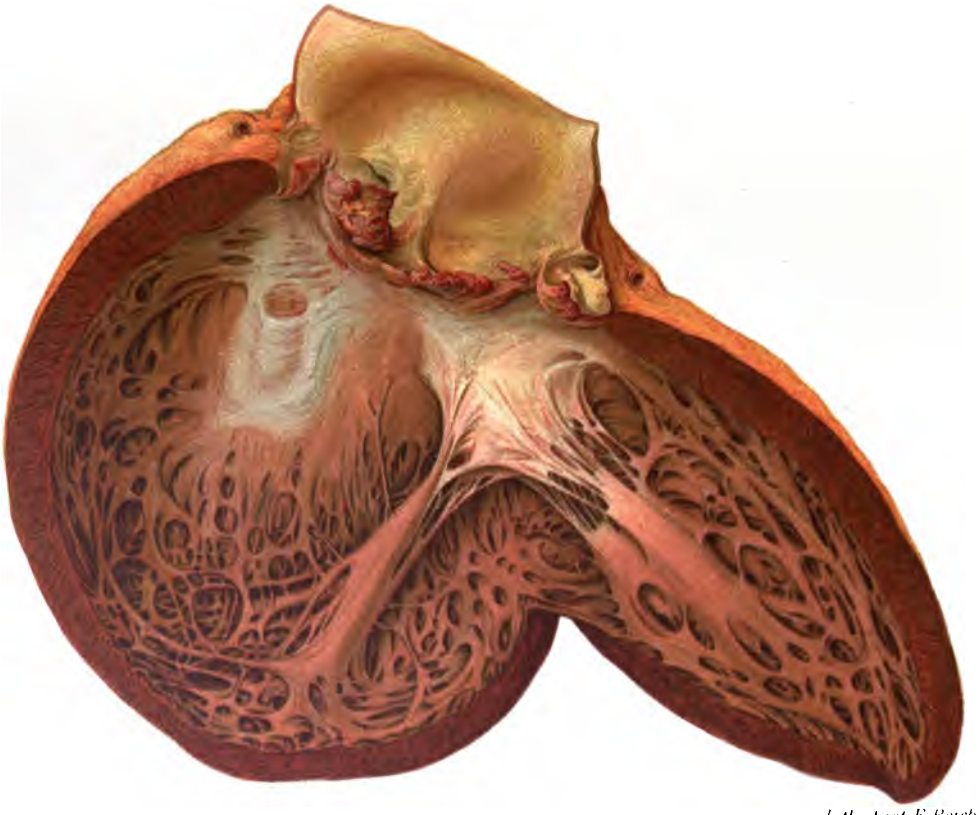

Lith. Anst F Reichhold München

verrucöser und ulceröser Endocarditis lässt sich weder anatomisch noch bakteriologisch begründen. Beide Formen können bei Ausgang in unvollkommene Heilung in die chronische fibröse Endocarditis übergehen.

Die *verrucöse Endocarditis* (Taf. 3 b) — namentlich der Mitralklappe — findet sich ausserdem als accessorischer und terminaler Prozess nicht selten bei Tuberkulose, Nephritis chronica, Carcinom und ähnlichen Erkrankungen und entwickelt sich in solchen Fällen wohl auch auf infektiöser oder toxisch-hämatogener Basis.

Die durch Gonokokken verursachte Endocarditis ist entweder eine verrucöse oder ulceröse; sie tritt metastatisch auf als Teilerscheinung des sogenannten Tripper-Rheumatismus. In Bezug auf Verlauf und Ausgang verhält sie sich wie die oben besprochenen Formen der Endocarditis.

Endocarditis chronica.*)

Taf. 5a; Taf. 6; Taf. 7; Taf. 8.

Die chronische Endocarditis bildet die anatomische Grundlage der sogenannten Klappenfehler; sie ist eine vorwiegend produktive Entzündung mit Neigung zu schwieliger Verdickung und Verkürzung der Klappen, die mehr oder weniger deformiert erscheinen, sowie zur Verkalkung.

Wie die gefässarmen und teilweise gefässlosen Klappen anatomisch und funktionell mit der Intima der Aorta vielfache Beziehungen aufweisen, so zeigen auch die chronisch entzündlichen Prozesse manche Analogien: die langsame und progressive Entwicklung, die Tendenz zur Bildung schwieliger derber Produkte, die Neigung zur Deformation und Verkalkung der ergriffenen Teile sind beiden gemeinsam.

Die chronische Endocarditis fibrosa entwickelt sich entweder aus der akuten rheumatischen, bildet

*) Synonyma: Endocarditis hyperplastica, deformans, indurativa, calculosa, retrahens.

Tab. 5a. **Endocarditis recurrens der Aortaklappen.**
Chronische und rekurrierende, deformierende, fibröse und verrucöse Endocarditis (19jährige Dauer).
Etwa $^1/_2$ der natürl. Grösse.

An Stelle der Aortaklappen findet sich eine unregelmässig geformte bandartige Gewebsmasse mit teils derben, wulstig-warzigen, teilweise fibrinösen Excrescenzen bedeckt. Die einzelnen Klappen untereinander verschmolzen. Das Septum zwischen zwei Klappen, der lateralen und dorsalen, vollständig verschwunden; auf der dorsalen Klappe sitzt ein graurötlicher, spitzig zulaufender, weicher Gewebsfetzen in einer Länge von etwa 1 cm auf. Infolge der wahrhaft deformierenden Veränderungen, die zunächst an eine abgelaufene ulceröse Endocarditis denken lassen, erweist sich die Klappe als in hohem Grade insufficient und verengt. Als sekundäre Abweichung findet sich eine enorme Dilatation und mässige Hypertrophie des linken Ventrikels (excentrische Hypertrophie), das Lumen fast faustgross, die Wandung 1,2 cm dick, blass-braunrot. Der rechte Ventrikel ohne Abweichung; das ganze Herz offenbar infolge der Erweiterung des linken Ventrikels erheblich verbreitert. Nebenbefund: Stauungs-Organe, kein Hydrops. Der Patient (31jähriger Konditor, Einl. Nr. 384, 1894) war seit seinem 12. Lebensjahre herzleidend, ohne nachweisbare Ursache; Gelenkrheumatismus nicht vorausgegangen.

Taf. 5b. **Marantische Thrombose des linken Ventrikels.**

An der Spitze des linken Ventrikels ein graurot gefärbter, haselnussgrosser, weicher, wandständiger Thrombus, dessen Oberfläche höckerig aussieht, dessen Basis zwischen die Trabekel innig eingefilzt erscheint. Diese terminale wandständige Thrombose fand sich bei einer 19jährigen Patientin (Nr. 336, 1895), die an chronischer Lungentuberkulose starb. Neben hochgradiger allgemeiner Abmagerung (Körpergewicht = 29 Kilo) fand sich allgemeine Anämie. Zu embolischer Verschleppung im Bereich der Körperarterien war es von seiten des Herzthrombus nicht gekommen. Im übrigen finden sich die marantischen Thromben — in Form der weissen und gemischten Thromben — weit häufiger im rechten Ventrikel und Vorhof als linkerseits. Für die Beurteilung der vitalen Herzenergie und Herzthätigkeit am Leichentische sind die marantischen Thromben von besonderer Wichtigkeit; im allgemeinen und mit Rücksicht auf ihre praeagonale Entstehung sind sie meist für den Kliniker von untergeordneter Bedeutung. Ihre Entstehung wird ausser durch Schwäche der Cirkulation begünstigt durch Blutentmischung, Leucocytose und ähnliche Momente. Ihre terminale Entstehung, namentlich bei zahlreichen Erkrankungen des Herzens, beweist, dass das mechanisch-physikalische Moment der Stase, der mangelhaften Cirkulation, bei Entstehung gewisser Thromben eine Hauptrolle spielt, während die Läsion des Endocardiums sowie der Gefässintima und die Alterationen der Blutmischung in solchen Fällen erst in zweiter Linie stehen.

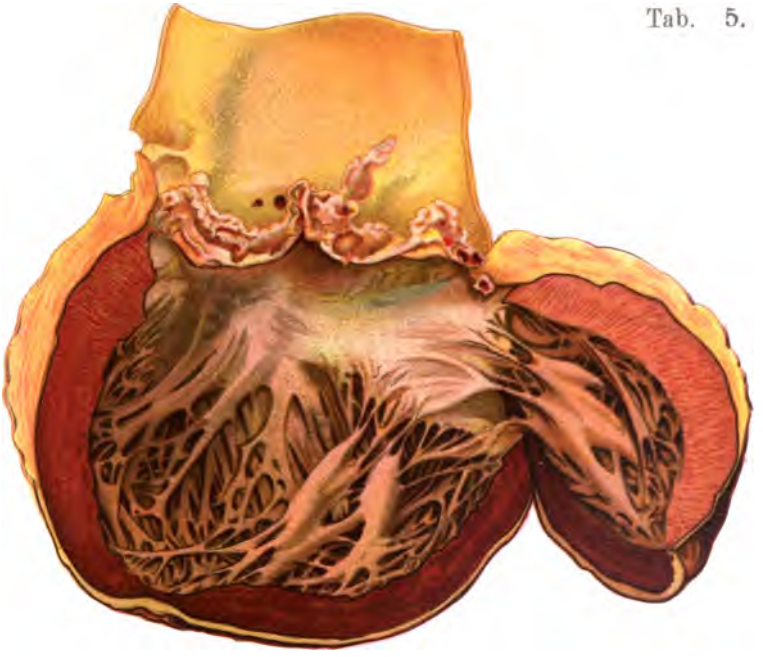

a

b

Lith. Anst F. Reichhold, München.

gleichsam ein Ueberbleibsel derselben — oder sie entsteht im mittleren und späteren Lebensalter langsam und allmählich aus unscheinbaren Anfängen. Diese praesenile und senile Endocarditis — namentlich an den Aortaklappen — ist öfters nichts anderes als eine Fortsetzung der Aortensklerose, die auf die Aortaklappen übergreifend dieselben verdickt und verkürzt.

Durch langsam vorschreitende Bindegewebszunahme werden die normal zarten, beweglichen und durchscheinenden Klappen zunächst weisslich und gelblich fleckig getrübt, undurchsichtig; mit zunehmender Dicke büssen sie ihre Beweglichkeit ein, sie werden starr, verkürzen sich. Die Gegend der Schlusslinie zeigt häufig auf dem verdickten Klappengewebe weissliche und graurötliche Granula, Wärzchen, die von verschiedenem Umfang, manchmal mit Thromben bedeckt, angetroffen werden. Bei älteren, lange bestehenden Fällen lässt sich eine Unterscheidung zwischen thrombotischen, teilweise verkalkten Niederschlägen und entzündlichem Exsudat ohne Hilfe des Mikroskops schwer feststellen. Das meist stark verengte Klappenostium erscheint manchmal von mörtelartigen Massen umgeben, in denen die Klappen förmlich untergegangen sind (Endocarditis calculosa).

Die Segel der Atrioventrikular-Klappen — besonders häufig der Mitralis — wandeln sich allmählich in schwielig-derbe Massen um, die verschmelzen und sich zuletzt fast knorpelartig anfühlen; die Sehnenfäden werden allmählich immer kürzer und verdicken sich bis zum Umfang einer Stricknadel und darüber (Endocarditis retrahens).

In den halbmondförmigen Klappen besonders der Aorta finden sich bei dieser Erkrankung neben Verdickung der freien, wie umgerollt aussehenden Ränder oder der ganzen Klappen eine entsprechende Schrumpfung und Verkürzung des Klappengewebes,

Taf. 6. **Chronische fibröse Endocarditis der Mitralis** mit bedeutender Stenose und Insufficienz der Klappe. (Endocarditis chronica fibrosa retrahens.)

Die Mitralsegel erscheinen in hohem Grade schwielig, verdickt, fast knorpelartig derb, enorm verkürzt, bilden starre derbe Massen; die Sehnenfäden kaum erkennbar. An ihrer Stelle finden sich über stricknadeldicke kurze Stränge, die unmittelbar die ebenfalls schwielig indurierten Papillarmuskeln mit dem starren Klappengewebe verbinden. Am Ansatzring der Mitralklappe kalkige Massen eingelagert. Das Ostium der Klappe ist in hohem Grade verengt, kaum noch für einen dicken Bleistift durchgängig. Als Nebenbefunde wurden festgestellt: Hypertrophie und Dilatation des linken Vorhofs, des rechten Ventrikels und Vorhofs, braune Induration der Lungen (chronische Stauungslunge), ferner am Herzen selbst Adhäsiv-Pericarditis und Adipositas cordis.

Der linke Ventrikel ebenfalls hypertrophisch — vielleicht im Zusammenhang mit entzündlicher Schrumpfniere (glatte Schrumpfnieren). Bei der 72jährigen Patientin (Einl. Nr. 335, 1894) bestand ausserdem seit Jahresfrist eine eigentümliche, hämorrhagische Diathese, die sich darin äusserte, dass bei der geringsten lokalen Läsion der Körperoberfläche ausgedehnte Suffusionen entstanden.

---

häufig auch Verschmelzung der einzelnen Klappen miteinander.

Indem der schwielige Prozess auch auf den Klappenansatzring übergreift, wirkt er konstringierend auf die Lichtung des Ostiums, es kommt zu verschiedenen Graden der *Verengerung des Klappen-Ostiums;* während die normalen Ostien am Herzen des erwachsenen Menschen mindestens für den Zeigefinger oder Daumen durchgängig sind, sehen wir bei der geschilderten Endocarditis das Ostium in eine spaltförmige Oeffnung mit starren Rändern umgewandelt, die bei vorgeschrittenen Fällen kaum mehr einen Bleistift von mittlerer Dicke passieren lässt.

Infolge der Starrheit, Verkürzung der Klappen kommt es ferner zu verschiedenen *Graden der Insufficienz* (valvuläre Insufficienz) mit oder ohne Stenose.

An der Aortaklappe wirken noch weitere Momente begünstigend auf die durch die Klappen-

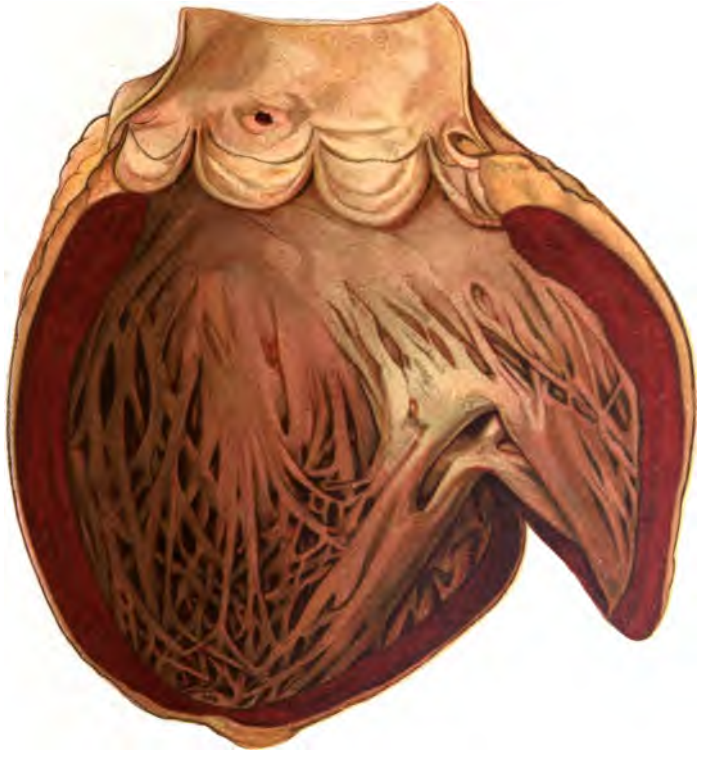

Lith. Anst. F. Reichhold, München.

anomalie bedingte Insufficienz: infolge der häufig gleichzeitig bestehenden und primären Aortensklerose (Taf. 8) kommt es zu Erweiterung der aufsteigenden Aorta, infolgedessen zu Erweiterung des Aorten-Ostiums; zur Insufficienz, die durch mässige Verdickung und Verkürzung der halbmondförmigen Klappen primär entstanden ist, gesellt sich eine relative, und auf diese Weise haben wir eine kombinierte oder *potenzierte Klappen-Insufficienz* vor uns, die durch die öfters vorhandene Dilatation des linken Ventrikels noch mehr gesteigert wird.

Neben dieser accessorischen relativen Insufficienz kennen wir eine *relative Insufficienz*, die ziemlich häufig infolge von Dilatation des rechten Ventrikels und Vorhofs an der Tricuspidalis beobachtet wird. Mit der Erweiterung der Höhlen- und des Klappenringes an der Atrio-ventrikular-Grenze spannen und dehnen sich die Segel, Sehnenfäden und Papillar-Muskeln der Tricuspidalis immer intensiver, bis sie schliesslich nicht mehr imstande sind, das manchmal auf das Doppelte und Dreifache erweiterte Ostium zu schliessen.

Eine *dritte Form von Insufficienz* der Atrio-ventrikularklappen bezeichnen wir als *muskuläre*; sie hat ihren Grund in fettiger Degeneration oder schwieliger Metamorphose der Papillar-Muskeln und findet sich sekundär bei fettiger Degeneration der Herzmuskulatur, die mit besonderer Vorliebe in den Papillarmuskeln sich lokalisiert und hohe Grade zu erreichen vermag, — ferner bei anämischen und chlorotischen Patienten, bei denen der Herzmuskel mangelhaft ernährt wird. — Hierher gehören jene Fälle, wo im Leben Geräusche konstatiert werden, die auf einen Klappenfehler bezogen werden, während bei der Autopsie die Klappen selbst vollständig normal befunden werden.

Dass die Klappen, die chronisch erkrankt sind, einen locus minoris resistentiae bilden, dass Recidive

Taf. 7. **Chronische fibröse und kalkige Endocarditis der Aortaklappen.**

Während die normalen Herzklappen zart, durchscheinend und beweglich sind, erscheinen die Aortaklappen im vorliegenden Falle rigid, mässig verdickt und teilweise kalkig inkrustiert: ein Bild der deformierenden, hyperplastischen und kalkigen Endocarditis mit mässiger Stenose und Insufficienz der Aortaklappen. Die angrenzenden Teile der aufsteigenden Aorta sind in ähnlicher Weise fleckig getrübt und im Bereich der verdickten Intima stellenweise verkalkt.

Im Anschluss an die Klappenaffektion kam es zur Hypertrophie und Dilatation des ganzen Herzens mit vorwiegender Beteiligung des linken Ventrikels (Herzgewicht 565 gr bei 60 Kilo Körpergewicht). Als Nebenbefunde bei dem 59 Jahre alten Patienten (Nr. 26, 1895) fanden sich Stauungs-Organe mit Schwellung der Leber, Milz und Nieren, leichtes Anasarka beider Füsse und Unterschenkel, geringgradiges Lungen-Emphysem. Tod durch Herzermüdung, anatomisch gekennzeichnet durch marantische Thrombose des rechten Vorhofs. Dauer der Krankheit: einige Jahre mit herabgesetzter Arbeitsfähigkeit. Patient, ein Zimmermann, hat viel an „Asthma“ gelitten; hat früher als Zimmermann in Leipzig sehr schwer gearbeitet, Branntwein getrunken wie andere Arbeiter — jedoch nicht im Uebermasse.

(Endocarditis recurrens Taf. 4a. und 5a) und gelegentlich auch infektiöse septische Prozesse an der kranken Klappe mit besonderer Vorliebe sich lokalisieren, wurde schon oben erwähnt.

Endlich ist leicht verständlich, dass von den entzündeten Herzklappen aus häufig embolische Verschleppungen ausgehen, die von den Klappen des rechten Herzens in die Lungen, von den Klappen des linken Herzens in den grossen Kreislauf (Gehirn, Nieren, Milz (Taf. 15), Arterien der unteren Extremitäten) eindringen. Bei gutartiger Endocarditis wirken solche Emboli nur mechanisch, erzeugen allerlei Cirkulationsstörungen, Infarkte, nekrotische Prozesse; bei maligner infektiöser Endocarditis erzeugen sie metastatische Abscesse, kurz das Bild der embolischen Septico-Pyämie.

Tab. 7.

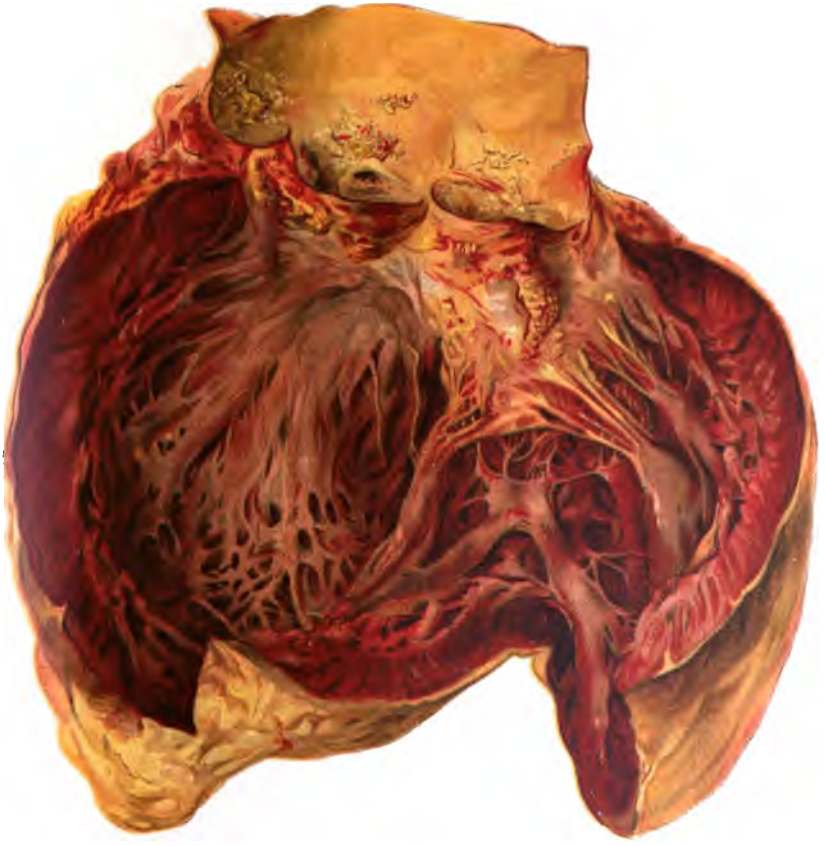

Lith. Anst F. Reichhold, München.

Thrombose des Herzens.

Tafel 5b und Fig. 4.

Die Herzhöhlen sind häufiger als irgend welche Teile des Gefässystems der Sitz von Thromben.

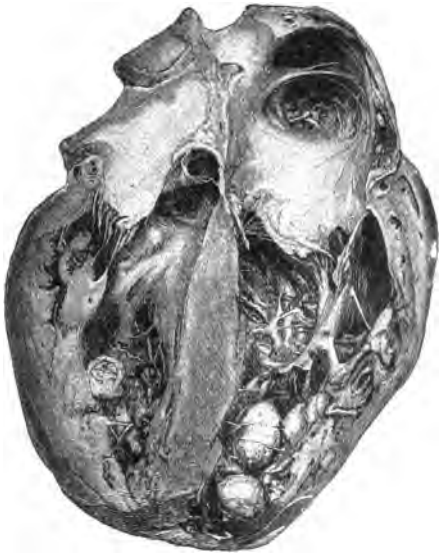

Fig. 4.

Fig. 4. **Marantische Parietalthromben im rechten und linken Ventrikel.**

Frontalschnitt, vordere Hälfte von hinten gesehen. Im Spitzen-Abschnitt beider Ventrikel sowie zwischen den Trabekeln und Papillar-Muskeln finden sich runde und ovale — im frischen Zustand gelbweiss aussehende Thromben, die an der Oberfläche stellenweise feine Riffe, auf der Schnittfläche eine konzentrische Schichtung erkennen lassen. (Nach Schmorl G., Stereoskopisch-photographischer Atlas der pathol. Anatomie des Herzens. Taf. 36. München1899. Verlag von J. F. Lehmann.)

Taf. 8. **Fibröse Sklerose der Aorta ascendens und des Arcus, Fortsetzung auf die Aortaklappen.**
Insufficienz und leichte Stenose der letzteren.
Kleines sackförmiges Aneurysma der aufsteigenden Aorta, unmittelbar über der Aortaklappe sitzend.

Die Intima der deutlich erweiterten Aorta ist mit unregelmässigen, flachen, beetartigen Verdickungen bedeckt. Diese fibrösen buckelartigen Erhebungen sind an der Oberfläche mannigfach eingekerbt, von grau-weisslicher und gelblicher Farbe; ausserdem sieht man kleinere Kalkplättchen eingelagert und stellenweise unregelmässige, zackige, im Grunde graurötliche Substanzverluste. Uebergreifend auf die *Aortaklappen* hat der deformierende, chronisch entzündliche Prozess dieselben in hohem Grade verändert: dieselben sind sehr stark fibrös verdickt, unregelmässig narbig verkürzt, die Klappentaschen erheblich verkleinert. Infolge der Schrumpfung und Verkürzung der Klappen (Endocarditis fibrosa chronica retrahens), sowie der Erweiterung des Aortenostiums, die auf der einen Seite an die Dilatation der aufsteigenden Aorta, auf der anderen Seite an die Erweiterung des linken Ventrikels sich anschliesst. kam es zu hochgradiger, gleichsam potenzierter Insufficienz der Aortaklappen (valvuläre und relative Insufficienz der Aortaklappen). — Unmittelbar über der dorsalen Aortaklappe eine 10 pfennigstückgrosse Oeffnung, die in eine halbhaselnussgrosse sackige Ausbuchtung der Aortenwandung führt. (Sackförmiges Aneurysma im Initialstadium.)

Bei dem Patienten (42jähriger Hotelwirt, Nr. 231, 1895) fand sich ausser der abgebildeten Aortenerkrankung eine hochgradige Hypertrophie und Dilatation des ganzen Herzens, besonders aber des linken Ventrikels (Gewicht 775 gr). — Als Nebenbefunde ergaben sich: Rechtseitiger Hydrothorax mit Kompressionsatelectase, geschwellte Stauungs-Organe: Stauungs-Leber, Stauungs-Milz, Stauungs-Nieren, Stauungs-Katarrh des Magens. — Kein allgemeiner Hydrops.

Tod durch Herzermüdung. Die Ursache der tödlichen Aortensklerose ist auf Grund der Anamnese in früher acquirierter Lues (und Alkoholismus?) zu suchen. — Diese präsenile, gummöse Form der Endaortitis hat einen malignen progressiven Charakter, kommt viel häufiger bei Männern vor — manchmal verbunden mit Tabes. Klinisch verläuft sie vorwiegend unter dem Bilde der Aorten-Insufficienz, während anatomisch und ätiologisch die Aortensklerose die primäre und Hauptkrankheit darstellt. Lues und Alkoholismus in der Aetiologie von besonderer Bedeutung.

Abgesehen von den sekundären thrombotischen Auflagerungen und Niederschlägen bei valvulärer und parietaler Endocarditis finden wir bei zahl-

Lith. Anst F. Reichhold, München.

reichen, namentlich chronischen Krankheiten marantische Thromben als terminale und präagonale Produkte; sie sind für die Beurteilung der vitalen Herzenergie von besonderer Bedeutung, wichtiger für den pathologischen Anatomen als für den Kliniker. Dieselben sitzen als wandständige, im Anfange meistens weisse oder weisslich-graue Thromben namentlich in den Ausbuchtungen der rechten Kammer, innig zwischen die Trabekel eingefilzt; sie sind meist stecknadelkopf- bis hanfkorn- und erbsengross, von rundlicher Form, entweder solid oder im Innern aus einer weisslich-grauen, eiterähnlichen Masse bestehend (puriforme Einschmelzung). In den Herzohren erreichen sie häufig einen grösseren Umfang, werden bis kirsch- und pflaumengross, hie und da geschichtet und von Blutbestandteilen durchsetzt — gemischte Thromben. Im linken Ventrikel und Vorhof finden sie sich seltener; als parietale Thromben sitzen sie hier namentlich an der Spitze (Fig. 4).

Bei der Entstehung der marantischen Thrombose in den Herzhöhlen spielt offenbar das mechanische Moment der mangelhaften Cirkulation die Hauptrolle; unter dem Einflusse der Herzermattung, des Herz-Marasmus, kommt es zur Stase in den Ausbuchtungen der Herzhöhlen; ob eine Läsion des Endocards, Endothel-Defekte, dabei im Spiele sind, ist nicht festgestellt, aber sehr wahrscheinlich. Dagegen wird die Entstehung der marantischen Thrombose offenbar begünstigt durch Alteration der Blutmischung (Leucocytose, infektiöse Prozesse etc.).

Krankheiten der Arterien.

Arteriosklerose, chronische Endarteriitis. Atheromatose. Tafel 8, 8a, 9, 9a, 10 und 11.

Die Intima der Arterien ist gefässlos, eine Eigenschaft, die den Verlauf entzündlicher Prozesse erheblich beeinflusst; Anschwellung und funktionelle

Taf. 8a. **Akute und subakute ulceröse Endaortitis der aufsteigenden Aorta und des Aortenbogens.**

In der Intima der Aorta zahlreiche, bogenförmig begrenzte und mehrfach konfluierende, bis 2 Markstück grosse Substanzverluste, die mit einer schmierigen missfarbigen Masse bedeckt wird. Dazwischen die noch erhaltenen Partien der Intima von gelblichen, etwas prominenten Flecken durchsetzt. Die geschwürigen Defekte reichen nach aufwärts bis in den Arcus und verlieren sich allmählich in der absteigenden Brustaorta. Die Ostien der grossen Gefässe im Arcus verengt, besonders die Mündung der Carotis sinistra, — mässige Atheromatose der Coronargefässe. (In dem Detritus der Zerfallsherde finden sich massenhafte Fettkörnchenzellen und Cholestearin-Krystalle, keine Bakterien; in den gelblichen Flecken der Intima starke Fettdegeneration.)

Mann von 41 Jahren, Beamter, Vater gesunder Kinder, turnte viel, machte grosse Bergtouren; starker Cigarettenraucher (20—25 Stück pro die).

Plötzlicher Tod nach kurzem Unwohlsein: unerträgliche Schmerzen auf der Brust, die mehrere Stunden anhielten. Nr. 635. 1895.

Störung sind die Hauptcharaktere des entzündlichen Prozesses.

Die chronische Endarteriitis beginnt in der Aorta damit, dass die Intima flache beetartige Verdickungen zeigt, die sich durch ihre mehr trübe und gelbliche Farbe von der Umgebung abheben. — Dieselben bestehen aus einem gallertigen Bindegewebe; daneben finden sich zellige Anhäufungen, die eine besondere Neigung zum fettigen Zerfall zeigen. Auf diese Weise bilden sich kleine flache Höhlen, die bei weiterem Vorschreiten des Prozesses aus feinkörnigem Fett, Cholestearinkrystallen und Kalkpartikelchen bestehen. Indem solche atheromatöse Herde allmählich die restierenden Schichten der Intima zur Einschmelzung bringen, kommt es zu Usur, zum Durchbruch gegen das Lumen des Gefässes, zur Bildung eines atheromatösen Geschwüres. Wenn dieser Vorgang gleichzeitig an verschiedenen Stellen der Intima sich abspielt, erhält letztere ein siebartig durchlöchertes Aussehen. Auf solchen geschwürigen Stellen kommt es zur Bildung

Tab. 8.a

Lith. Anst. F. Reichhold, München.

wandständiger Thromben von geringem Umfang, die zu embolischer Verschleppung Veranlassung geben. — Bei älteren Individuen findet sich ferner häufig die Neigung zu kalkiger Metamorphose der hyperplastischen Teile, vielfach auch einfache Verkalkung vorher normaler Wandpartien: in der Wandung finden sich dann förmliche Kalkplatten eingelagert, vielfach konfluierend; an Stelle der elastischen und kontraktilen Gefässwandung findet sich eine starre Röhre, die beim Einschneiden unter der Scheere knirscht. — Die Hauptcharaktere dieses folgenschweren Prozesses sind also Quellung, zellige und bindegewebige Verdickung mit exquisit degenerativer Tendenz, mit der Neigung zur Verfettung und Verkalkung. — Alle Stadien des Prozesses finden sich in der Regel nebeneinander: die gelblich-fleckige Trübung und beetartige Verdickung bis zur Verkalkung und Geschwürsbildung. Infolgedessen erscheint die Intima förmlich verunstaltet: *Endarteriitis deformans.* Infolge des Verlustes an Elastizität und Kontraktilität, der Atrophie der Muscularis kommt es zu diffuser und umschriebener Erweiterung des Arterienrohres, zur Bildung von Ektasien und Aneurysmen. An mittleren und kleineren Arterien führt die Wanderkrankung zur Verengerung des Arterienlumens.

Eine besondere Form der chronischen Endarteriitis ist die bei jüngeren Individuen (30—40—45-jährigen) öfters vorkommende *gummöse* Form, die auf Lues zurückgeführt wird. Auf der Intima der Aorta sieht man flache, beetartige, fleckige Wülste von grauweisslicher Farbe, ohne erhebliche Neigung zur Verfettung und Verkalkung. — Die postluetische Arteriitis, die von der Adventitia allmählich auf die Intima übergreift, keine oder geringe Neigung zur Verfettung und Verkalkung der erkrankten Teile zeigt, kommt ausserdem als zellige Infiltration sehr charakteristisch an den Hirnarterien zur Beobachtung — bei Menschen im verhältnismässig frühen Lebensalter (zwischen

Tab. 9. **Atheromatose der Brustaorta.**
Aortitis chronica deformans.

Die Intima der Aorta ist unregelmässig, vielfach beetartig verdickt, trübgrau und gelblich fleckig verfärbt; die flachen und teilweise runzelig aussehenden Erhebungen der Intima teilweise von gallertigem Aussehen und weicher Konsistenz. An einzelnen Stellen erscheint die Intima förmlich zerklüftet und mit unregelmässigen Substanzverlusten bedeckt, deren Grund eine schmutzig-graue, schmierige Masse (atheromatöser, fetthaltiger Brei) bildet. Die schwere, bei einem verhältnismässig jugendlichen Individuum (Bäcker, 44 Jahre alt) beobachtete Aortenerkrankung ist namentlich charakterisiert durch das vollständige ***Fehlen von Kalkablagerung***, wie sie bei der Endaortitis älterer Individuen, bei der senilen und praesenilen Arteriosklerose fast niemals vermisst wird. Diese vorwiegend produktive und hyperplastische Entzündung der Arterienwand findet sich mit Vorliebe bei Menschen zwischen dem 35.—50. Lebensjahre und ist ihre Entstehung meist auf Lues, Alkoholismus zurückzuführen. Durch Fortsetzung auf die Aortaklappen kommt es häufig zu Insufficienz derselben: im vorliegenden Falle waren nur die Ansatzstellen der Aortaklappen leicht rigid und mässig verdickt.

In dem abgebildeten Falle (Nr. 65, 1895) fand sich als koordinierte wichtige Erkrankung eine bedeutende Hypertrophie und Dilatation des ganzen Herzens (Gewicht 610 gr bei 78 Kilo Körpergewicht), die in der Hauptsache als idiopathische (alkoholisch-plethorische) zu bezeichnen ist, wenn auch die schwere Aortenerkrankung auf das linke Herz derart einwirkte, dass sie die bestehende Hypertrophie und Dilatation begünstigen musste. Als Nebenbefunde wurden bei der Sektion notiert: leichte schwielige Myocarditis, Stauungs-Organe: cyanotische Induration der Leber, Milz und Nieren, Stauungskatarrh des Magens, Lungenödem ohne sonstigen Hydrops. Der sehr kräftig gebaute und wohlgenährte Patient war moribund in das Spital aufgenommen worden; der Tod trat ein infolge von Herzermüdung.

25—45 Jahren), die vor kürzerer oder längerer Zeit Syphilis acquiriert haben und scheinbar geheilt sind. — Dieselbe führt infolge von Obliteration des Gefässlumens (Endarteriitis obliterans) öfters durch Encephalomalacie oder Apoplexie zum tödlichen Ausgang.

Die Ursachen der Arteriosklerose, die teilweise als senile Erkrankung auftritt, sind offenbar mannigfaltige; neben Luxuskonsumtion, Alkoholismus, Lues, körperlichen und geistigen Ueber-

Lith. Anst F. Reichhold, München.

anstrengungen scheint in manchen Fällen eine gewisse erbliche Anlage die Entstehung zu begünstigen. Vielfach sind dieselben Schädlichkeiten, welche diese chronischen hyperplastischen und degenerativen Prozesse der Arterienwand hervorrufen, gleichzeitig pathogene Bewegungsreize für das Herz. — Auch funktionelle Ueberanstrengung (Rokitansky) ist imstande, in einzelnen Arteriengebieten (Hirnarterien, Arterien der unteren Extremitäten, aufsteigende Aorta) Arteriosklerose bei disponierten Individuen zu erzeugen. Bei Menschen, die sich infolge von Ueberanstrengung frühzeitig abnützen und vielleicht gleichzeitig anderen Schädlichkeiten (Alkoholismus, Luxuskonsumtion) aussetzen, kommt die Arteriosklerose öfters vor als unter entgegengesetzten Verhältnissen.

Mit am häufigsten ist die Brustaorta, namentlich der aufsteigende Teil, Sitz des entzündlichen und sklerosierenden Prozesses. Von der aufsteigenden Aorta aus setzt sich die Entzündung überaus häufig fort auf die angrenzenden Aortaklappen: durch Verdickung, Verkürzung der Klappen und häufig konkurrierende Erweiterung des Aortenostiums kommt es zu geringeren und höheren Graden von Aorten-Insufficienz, die speziell bei Männern im mittleren und höheren Lebensalter angetroffen wird, langsam sich entwickelt und wobei der Klappenfehler keinen akuten Gelenkrheumatismus als Voraussetzung zeigt. — In solchen Fällen von anscheinend primärem Klappenfehler liegt der Schwerpunkt der Erkrankung auf der Endarteriitis chronica der Aorta ascendens, die durch ihren progressiven Charakter sich auszeichnet.*)

*) Unter 1800 Sektionen Erwachsener fand sich 136 mal Sklerose der Aorta mit gleichzeitiger Affektion der Aortaklappen, darunter 25 mal ausgesprochene Insufficienz und 2 mal Stenose des Aorten-Ostiums. Bei geringgradiger Aortensklerose oder Lokalisation des Prozesses in der Aorta descendens und abdominalis (48 Fälle) sind die Herzklappen unverändert. Die

Taf. 9a.

1. **Arteria iliaca communis et externa** im Zustande hochgradiger Verkalkung. In ähnlicher Weise waren die peripheren Arterien der unteren Extremitäten erkrankt.

Gangräna humida des rechten Fusses. Der linke Fuss wegen Gangrän 1 Jahr vor dem Tode der 66jährigen Patientin amputiert. Die Gangrän war ausser durch Sklerose der Arterien noch durch Diabetes in ihrer Entstehung begünstigt worden. Nr. 340. 1891.

2. **Sklerose der Arteria radialis.** Der 76jährige Patient war mit bedeutender Sklerose der Coronar-Arterien des Herzens sowie mit Sklerose der Bauchaorta behaftet und starb an Erysipelas capitis.

Nebenbefunde: Nephro- und Cholelithiasis; Granular-Atrophie der Nieren. Nr. 90. 1900.

3. **Sklerose der Arteria femoralis,** Aelteres Sammlungspräparat.

Die Folgen der Arteriosklerose sind sehr mannigfaltig:

Infolge des Verlustes an Elastizität und Kontraktilität kommt es zur Steigerung des arteriellen Druckes, zur sekundären Dilatation und Hypertrophie des linken Ventrikels; an den erkrankten Gefässen beobachtet man Neigung zur diffusen und umschriebenen Erweiterung des Lumens, zur Bildung von Aneurysmen; durch die degenerativen Prozesse (Verfettung) Neigung zu Ruptur, besonders im Gehirn zu Apoplexien. — In den mittleren und kleineren Arterien kommt es zu Verengerung des Lumens, zur Bildung von Thromben, zu nutritiven Störungen der peripheren Organe: arteriosklerotische Schrumpfung des Gehirns, der Nieren, der Körpermuskulatur.

Besonders wichtig ist die Sklerose und Fettdegeneration der *Hirngefässe,* die zu praeseniler Atrophie des Gehirns, zu Apoplexien, zu nekrotischer

---

in Rede stehende Sklerose der aufsteigenden Aorta mit sekundärer Insufficienz der Aortaklappen findet sich bei Männern mehr als doppelt so häufig als bei Frauen; die männlichen Patienten standen im Alter zwischen 33—51 Jahren; das Durchschnittsalter der an dieser Affektion gestorbenen Männer war = 47, der Frauen = 54 Jahre.

Tab. 9.a

Lith. Anst. F. Reichhold, München.

und herdförmiger Erweichung der Hirnsubstanz führt; bei Sklerose der Nierenarterien findet sich fleckige Nierenschrumpfung; bei Sklerose der Arterien der unteren Extremitäten entsteht leicht Gangräna senilis.

Die senile Endarteriitis chronica deformans spielt bei der Entstehung der Gangräna senilis der unteren Extremitäten die Hauptrolle; begünstigend wirken der Verlust der Kontraktilität und Elastizität der Arterien und die damit zusammenhängende Vermehrung der Widerstände.

Bei Sklerose der Coronararterien kommt es zu atrophischen und entzündlichen Veränderungen des Herzmuskels mit schweren funktionellen Störungen (Angina pectoris s. Stenocardia). — Ferner beobachten wir bei ulceröser und kalkiger Entzündung der Intima der grösseren Arterien eine besondere Neigung zur Bildung wandständiger Thromben, die ihrerseits wieder zu embolischer Verschleppung in die peripheren Arterien Veranlassung geben.

Der *Zusammenhang zwischen Arteriosklerose und Herzhypertrophie* kann sich verschiedenartig gestalten: 1. Entweder die Arteriosklerose entwickelt sich primär und führt, wie bereits erwähnt, sekundär zur Dilatation und Hypertrophie des linken Ventrikels; hierher gehören namentlich die senilen Formen der Arteriosklerose, die jenseits der 50 er Jahre sich entwickeln, die postluetische fibröse und gummöse Aortitis bei jüngeren Individuen. Uebermässige körperliche Anstrengungen wirken ebenfalls begünstigend, obwohl bei Tieren (Pferden, Zugochsen, Hunden), die gewaltige und langdauernde Muskelarbeit leisten, diese in der menschlichen Pathologie eine so grosse Rolle spielende Gefässerkrankung selbst im höheren Lebensalter fast unbekannt ist. 2. In einer zweiten Gruppe entwickeln sich Herzvergrösserung und Arteriosklerose koordiniert auf demselben Boden; dieselben Ursachen (Alkoholismus, Luxuskonsumtion, Plethora, Ueberanstrengung) erzeugen gleichzeitig dilatative Herzvergrösserung

Tab. 10 und 11. **Faustgrosses Aneurysma der Brustaorta.**

(Arcus Aortae, sowie der angrenzenden Teile der Aorta ascendens und descendens.)

Im vorderen Mittelfellraum oberhalb des Herzbeutels im Umfange eines Handtellers eine geschwulstartige Masse, die sich fluktuierend anfühlt. Nach der Herausnahme der Brustorgane findet sich die Aorta im Bereiche des Arcus und der angrenzenden Teile der Aorta — etwa 8 cm oberhalb der Aortaklappen beginnend — bedeutend erweitert, fast bis zum Umfange eines Kindskopfes. Die Intima des erweiterten Teiles ist uneben höckerig; einzelne Teile der Sackwandung stark verdünnt, weniger widerstandsfähig und mit geschichteten, ziemlich derben, weisslich-gelben Fibrinmassen angekleidet. — Die angrenzenden, nicht erweiterten Teile der Aorta zeigen einen mässigen Grad von Sklerose: unregelmässige, schwielige Verdickung, fleckige Trübung und leichte Verkalkung.

Das Aorten-Aneurysma hat sich zum Teil nach oben und links ausgedehnt; die obere Brustwirbelsäule linkerseits ist leicht usuriert; der Hauptbronchus der linken Lunge ist durch die Aortenerweiterung stark komprimiert und verengt (Bronchostenose).

Bei der 55jährigen, stark abgemagerten Patientin (Nr. 648, 1894) fand sich das Herz auffallend klein, die Schilddrüse vergrössert (Colloid-Struma). Dauer der Krankeit etwa 1 $^1/_2$ Jahre, schwere Symptome seit 1 Jahr. Die Diagnose schwankte eine zeitlang zwischen Mediastinaltumor und Aneurysma. Aetiologie vollkommen dunkel; körperliche Anstrengungen bei der wohlsituierten Patientin (Kaufmannsfrau) vollständig ausgeschlossen, ebenso Potatorium. Lues?

---

und chronische Endarteriitis. 3. Zur dritten Gruppe gehören jene Fälle, bei denen die primär entstandene Herzhypertrophie infolge des gesteigerten chronischen Druckes zur Reaktion von seiten der Aorten-Intima, zur fibrösen und schwieligen Endarteriitis führt. — Namentlich Hand in Hand mit allgemeinen Ernährungsstörungen (Nephritis chronica und Albuminurie) wirkt die Herzhypertrophie in hohem Grade schädigend auf die feineren Arterienverzweigungen; so erklärt sich die ungemeine Häufigkeit der Hirn-Apoplexie bei Hypertrophie des linken Ventrikels, deren pathogener Einfluss (chronische Steigerung des arteriellen Drucks) für viele Fälle von Apoplexie höher anzuschlagen ist, als die manch-

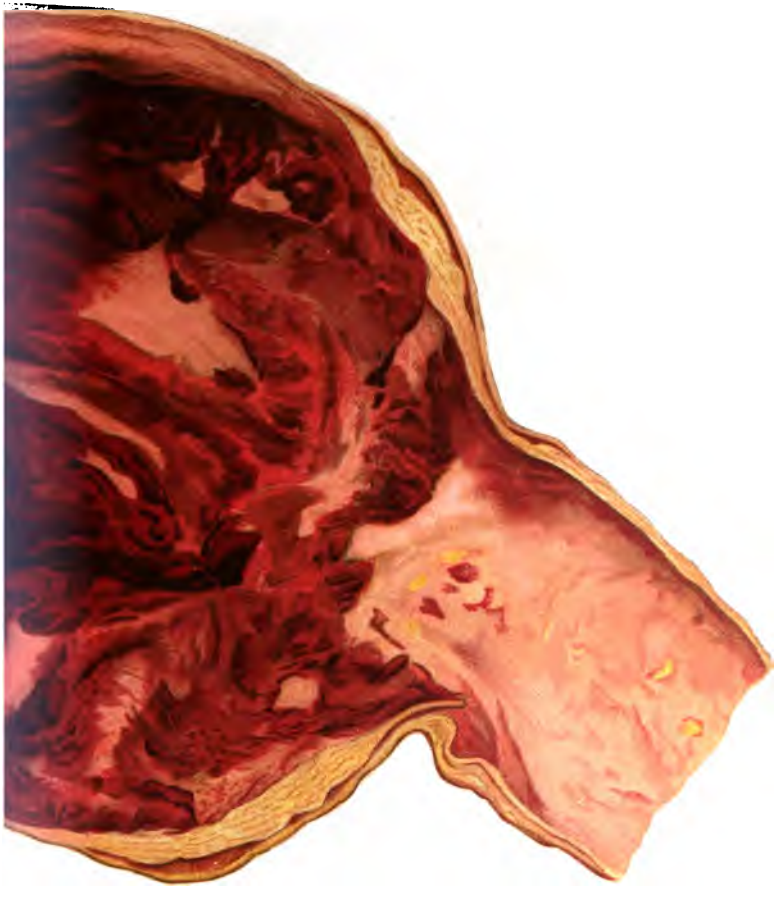

Lith. Anst F. Reichhold, München.

mal geringfügige Entartung der Hirnarterien. In manchen Arteriengebieten (z. B. in der Niere) führt die Herzhypertrophie zur kompensatorischen Sklerose und Verdickung der Wandung der feineren Arterien infolge der chronischen mechanischen Ueberlastung.

Eine seltenere entzündliche Erkrankung der Intima ist die ätiologisch wenig aufgeklärte akute und subakute ulceröse Endaortitis, die in kurzer Zeit geschwürige Defekte mit missfarbigen thrombolischen Auflagerungen hervorbringt (Taf. 8a.).

Aneurysma der Arterien.

(Taf. 8, 10 u. 11, 12.)
(Fig. 5 u. 6.)

Man versteht unter einem Aneurysma die Erweiterung des Arterienrohres, die sich entweder über grössere Strecken des Arterienrohres ausdehnt oder mehr sackförmig an einer bestimmten Stelle des Arterienrohrs sitzt; im letzteren Falle besteht die Kommunikation zwischen Lumen der Arterie und der sackigen Ausbuchtung aus einer Art Pforte von meist geringerem Umfang als der eigentliche aneurysmatische Sack. — Die diffusen, manchmal spindelförmigen oder zylindrischen Erweiterungen (Dilatations-Aneurysmen) betreffen alle Teile der Gefässwandung ziemlich gleichmässig, während die sackförmigen Aneurysmen (Taf. 8, 12) meist durch eine umschriebene, plötzlich eintretende Läsion der Media entstehen = *Ruptur-Aneurysmen.*

Die Aneurysmen variieren ausserordentlich in Bezug auf ihren Umfang; an feinsten Arterienästen sind sie oft nur hirsekorngross (Miliar-Aneurysmen), an der Brustaorta erreichen sie häufig den Umfang einer Faust, eines Kindskopfes und darüber.

Am häufigsten entwickelt sich das Aneurysma im Gebiet der Brustaorta ($^6/_7$ aller inneren An.) und hier wiederum mit Vorliebe im aufsteigenden Teile und am Arcus. Geringere Grade und Anfangs-

Tab. 12. **Aneurysma der Arteria basilaris und der Arteriae vertebrales.**

Ruptur, intermeningeale Blutung, sekundärer Hydrocephalus chronicus. 7 jähriger Knabe.

Ueber dem unteren Teil der Brücke eine wallnussgrosse aneurysmatische Erweiterung der Arteria basilaris. Perforation von Linsengrösse, Bluterguss in die Subarachnoideal-Räume an der Basis des Gehirns (intermeningeale Apoplexie). Die Vereinigungsstelle der beiden Vertebral-Arterien ist in dem Aneurysma aufgegangen. Die rechte Vertebral-Arterie doppelt so stark als die linke. Die Basilar-Arterie entspringt genau median an der Vorderfläche des Aneurysma. -- Aetiologisch war nichts Sicheres festzustellen; Lues ausgeschlossen. Im dritten Lebensjahre hatte Patient ein Trauma (Hammerschlag auf den Kopf) erlitten. — Erhebliche krankhafte Störungen (Cheyne-Stokes'sches Atemphänomen) wurden erst 6 Tage vor dem Tode festgestellt. Spasmus der Extremitäten, Erhöhung der Temperatur auf 38,0° C., Pulsbeschleunigung; schliesslich Sopor. Unter 37 in der Literatur beschriebenen Fällen von Aneurysmen der Art. basilaris und der Aa. vertebrales waren nur 3 zwischen 20 nnd 29, 1 zwischen 10 und 19 Jahren alt. (Der vorliegende Fall ist näher geschildert in der Arbeit von Dr. Willibald Oppe, Ein Fall von Aneurysma der Arteria basilaris bei einem 7 jährigen Knaben. Münch. Med. Abhandlungen 24. Heft 1892.)

---

stadien der Aortenerweiterung finden sich als Nebenbefunde bei Menschen jenseits der 50er und 60er Jahre ziemlich häufig. Die Wandung der Aortenaneurysmen zeigt in der Regel mehr oder weniger vorgeschrittene Grade der chronischen deformierenden Entzündung; neben unregelmässigen Verdickungen, namentlich der Intima, sehen wir besonders in der Gegend der stärksten Ausbuchtung hochgradige Verdünnung der Wandung, unregelmässige Defekte der Media und Intima, so dass die Wandung vielfach nur aus der leicht verdickten Adventitia besteht, deren Resistenz gegenüber dem Blutdruck durch aufgelagerte, geschichtete, wandständige Thromben gestützt erscheint.

Die Hauptgrundlage dieser wichtigen Formveränderung des Arterienrohrs ist offenbar die Arteriosklerose, die zur Schwächung und partiellen Atrophie der Media führt. Neben der senilen und präsenilen Endarteriitis sind es mit grosser Wahrschein-

Tab. 12.

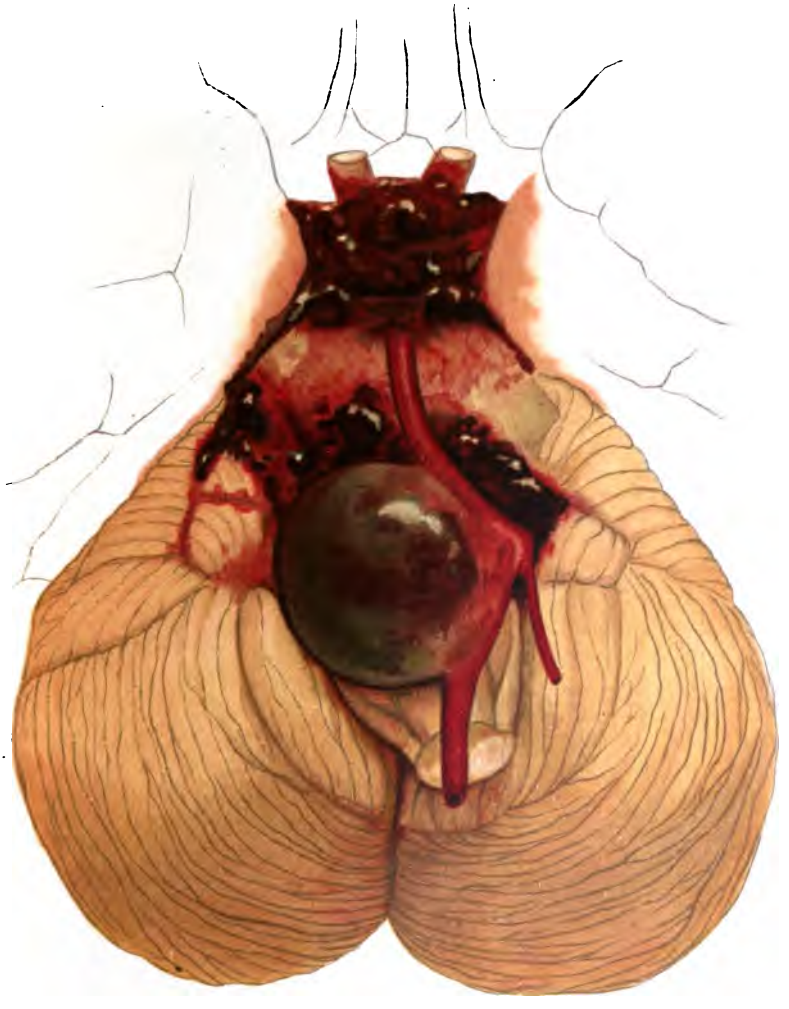

Lith. Anst F. Reichhold, München.

lichkeit die postsyphilitische Endarteriitis (Endart. sklero-gummosa), in einzelnen Fällen auch traumatische Einwirkungen, die die Entstehung des Aneurysmas bedingen. — Plötzliche Steigerung des Blutdrucks und übermässige Belastung der Gefässwand infolge von übermässiger Muskelarbeit dürften in manchen Fällen als Gelegenheitsursache mitwirken. — Dass mechanische Einflüsse die Entstehung eines Aneurysmas begünstigen, ergibt sich aus der Häufigkeit des Aneurysmas an der Arteria poplitea, wo infolge des häufigen Wechsels der Extension und Flexion eine lokale Arteriitis die Erweiterung herbeiführt. — Für die vielfach bestrittene Anschauung, dass chronische Entzündung der Intima mit sekundärer Mesarteriitis die Bildung der aneurysmatischen Erweiterung ohne weiteres herbeizuführen vermag, lässt sich eine Erfahrung aus der vergleichenden Pathologie verwerten: bei Pferden, bei denen Aneurysmen der Aorta und sonstiger Arterien auf grund der gewöhnlichen Sklerose der Gefässwandung so gut wie gar nicht vorkommen, finden sich an den Hauptstämmen der Mesenterialarterien (Art. mesent. anterior) überaus häufig — bei über 90% aller Pferde — Aneurysmen, deren Entstehung auf eine zoo-parasitäre und verminöse End- und Mesarteriitis zweifellos zurückzuführen ist. — Für die Bedeutung plötzlicher oder oft wiederholter Blutdrucksteigerung bei der Entstehung der Aneurysmen spricht auch der Umstand, dass die Aneurysmen bei Männern doppelt so häufig angetroffen werden, als bei Weibern, wobei allerdings auch andere Momente (Alkoholismus, Lues) mitspielen dürften. (Fig. 5.)

Das Aneurysma verhält sich im allgemeinen wie ein langsam wachsender Tumor, der die Nachbarorgane verdrängt, komprimiert und mehr oder weniger usuriert; weder Weichteile noch Knochen sind im stande, auf die Dauer Widerstand zu leisten. Jedes Aneurysma trägt die Bedingungen fortschrei-

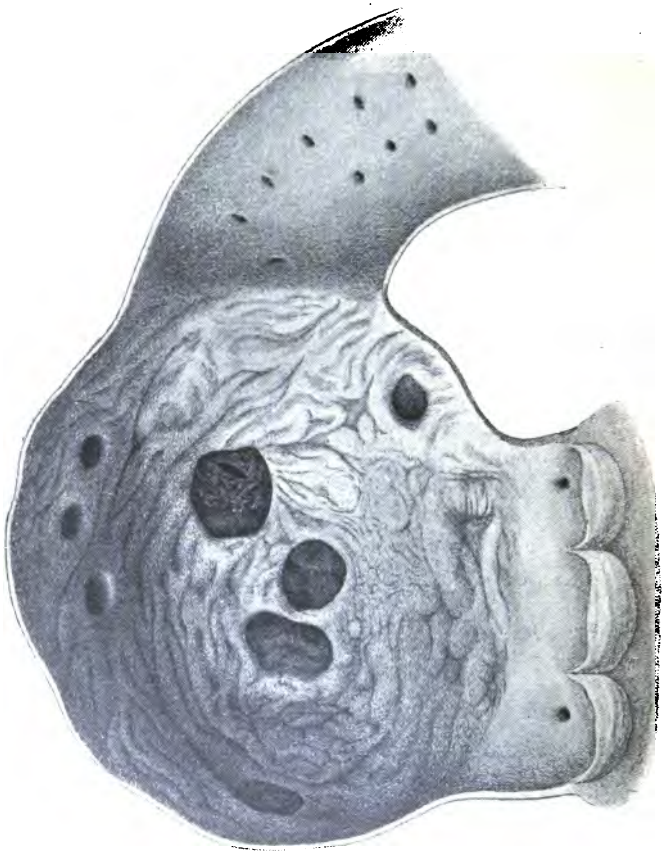

Fig. 5.

Fig. 5. **Grosses Aneurysma der Aorta ascendens und des Arcus**

mit sekundären kleinen sackförmigen Aneurysmen. Die Aorten-Intima stark gewulstet (Aortitis sclero-gummosa). Mann von 51 Jahren. $^{3}/_{4}$ der natürl. Grösse. (Nach Malmsten Karl, Aorta-Aneurysmens Etiologi. Stockholm 1888. Taf. IV.)

tenden Wachstums in sich; der Verlauf ist langsam, der Beginn der Erweiterung meist nicht zu bestimmen; die durchschnittliche Dauer wird auf 1—4 Jahre geschätzt. Bei jüngeren Patienten mit kräftigem Herzen ist das Wachstum meist ein schnelleres. Der Tod tritt ein durch interkurrente Krankheiten, manchmal durch Behinderung der Lungenzirkulation, Störungen der Atmung. Ein häufiger und regelmässig tödlicher Ausgang ist der in Ruptur, die bei einer vorübergehenden Verstärkung der Herzthätigkeit und dadurch bedingter Steigerung des arteriellen Druckes eintritt und durch innere Verblutung den Tod herbeiführt.

De Aneurysmen der Brustaorta perforieren mit Vorliebe in die Pleura, in das Pericard, in die Trachea, Lunge und Oesophagus.

In den *peripheren Arterien* sind Aneurysmen auffallend seltener; eine Ausnahme bildet die Arteria poplitea. Im Gebiet der Hirnarterien finden sich häufig sehr kleine aneurysmatische Ausbuchtungen — Miliaraneurysmen — vielfach als Ausgangspunkte der spontanen Hirnblutungen betrachtet; ferner gelegent ich grössere Aneurysmen — erbsen- bis haselnussgross, die auf dem Boden der Arteriosklerose, der luetischen Arteriitis, manchmal auch ohne nachweisbare Ursache (vielleicht Traumen?) sich entwickeln.

Eine ätiologisch eigenartige Form ist das seltene embolische Aneurysma. Dasselbe kommt dadurch zu stande, dass sich derbere, namentlich verkalkte Emboli in die Wandung der Arterien einspiessen oder nekrosierend auf dieselbe wirken. — Sind die Emboli infektiös, so wird die Erweichung und Ausbuchtung der Arterienwand am Sitze des Pfropfes noch mehr begünstigt. Die embolischen Aneurysmen finden sich gelegentlich in den basalen Hirnarterien, in den Verzweigungen der Bauchaorta. (Fig. 6.)

Fig. 6. **Embolische Aneurysmen.**

Die Aorta abdominalis ist an ihrer Teilungsstelle in die beiden Arteriae iliacae kugelförmig aufgetrieben, ebenso die linke Arteria iliaca interna dicht hinter ihrem Ursprung aus der Iliaca communis. Beide Aneurysmen sind mit Thromben erfüllt; die im Aortenaneurysma gelegenen Thrombus-Massen, die den Sack nicht völlig ausfüllen, ragen in Form eines langen, an seinem oberen freien Ende kegelförmig abgestumpften Zopfes in den nicht erweiterten Teil der Aorta hinein. —

Die Aneurysmen sind dadurch zustande gekommen, dass mit pyogenen Bakterien infizierte embolische Pfröpfe, die von den ulcerös zerfallenen, mit Thromben bedeckten Mitralklappen

Fig. 6.

stammten, sich an der Teilungsstelle der Aorta und der Iliaca communis dextra einkeilten und entzündlich-degenerative Prozesse in der Gefässwand hervorriefen. Letztere wurden dadurch in ihrer Widerstandsfähigkeit geschädigt und durch den Blutdruck aneurysmatisch ausgebuchtet.

Abgesehen von den hier abgebildeten Aneurysmen fanden sich solche noch an der Carotis communis, an verschiedenen Aesten der Mesenterica superior, an den Kranzarterien des Herzens sowie an der Nieren- oder Milzarterie. (Nach Schmorl, l. c.)

Als rein *degenerative Prozesse* finden sich in der Arterienwandung:

1. *fettige Entartung* — namentlich in den feineren Verzweigungen der Hirnarterien, ferner in den Bindegewebszellen der Intima;

2. *kalkige Entartung* der Media, in den mittleren und feineren Arterien der Extremitäten; charakteristisch ist die zirkuläre kalkige Einlagerung, dem Verlaufe der Ringmuskulatur entsprechend; diese Form wird vielfach zur entzündlichen Sklerose gerechnet und damit verwechselt.

3. Die *amyloide oder speckige Entartung,* die namentlich in den feinsten und feineren Arterien der Unterleibsorgane: der Nieren, Milz, Leber, des Darmes auftritt, gleichzeitig mit amyloider Erkrankung des Parenchyms der genannten Organe.

Verletzungen der Arterien.

Kleine Arterienwunden heilen ohne erhebliche Thrombose und ohne Obliteration des Lumens auf dem Wege der Vereinigung und Verklebung der Wundränder, wenn die Blutcirkulation ungestört bleibt. Bei vollständiger Durchtrennung von Arterien (Amputationen) kommt es unter dem begünstigenden Einflusse der Retraktion und Kontraktion des durchtrennten Arterienrohrs oder nach der Unterbindung zur Thrombose, die zunächst das Gefässlumen bis zu den nächsten oberhalb abgehenden Aesten verlegt und nach kurzer Zeit auf dem Wege der Substitution durch jugendliches Bindegewebe, welches hauptsächlich von der Intima ausgeht, ersetzt wird (sogenannte Organisation des Thrombus).

Bei seitlichen *Verletzungen der Arterienstämme,* namentlich der Extremitäten, ergiesst sich das Blut in das umgebende Gewebe, welches verdrängt wird; um die verletzte Stelle bildet sich ein Butherd, der geschwulstartig und pulsierend sich allmählich abkapselt und als Aneurysma spurium (falsches Aneurysma) bezeichnet wird.

Thrombose der Arterien.

Dieselbe entsteht entweder *autochthon* infolge von Wanderkrankung (Sklerose, Endarteriitis) oder im Anschluss an sonstige Läsionen der Gefässwandung, z. B. nach Verletzung, Unterbindung — oder *embolisch* auf dem Wege der Verschleppung. Solche embolische Thrombose findet sich häufig ausgehend vom rechten Herzen oder von den peripheren Venen in den Hauptstämmen und Verzweigungen der Lungenarterie, oder ausgehend vom linken Herzen und von den Stämmen der grösseren Arterien (Aorta) im Gebiet der peripheren Körperarterien.

Infolge der embolischen Gefässverstopfung beobachtet man in der Lunge häufig hämorrhagische Infarkte von sehr verschiedenem Umfange; im Gebiet der peripheren Körperarterien bei entsprechendem kollateralem Ausgleich nur vorübergehende Ischämie; der gutartige Embolus wirkt in diesem Falle wie eine Unterbindung des Gefässes. In Organen mit sogenannten Endarterien (Milz, Nieren) kommt es zur Bildung von Gerinnungsnekrosen, embolischen Infarkten, im Bereich der basalen Hirnarterien zu ischämischer Erweichung.

Sind die embolischen Pfröpfe infektiös, von septischen Keimen durchsetzt, z. B. wenn dieselben von einer septischen Thrombo-Phlebitis oder mycotischen Endocarditis ausgehen, so entstehen am Orte der Verstopfung mit oder ohne Cirkulationsstörung septisch eiterige Prozesse, metastatische Abscesse — als anatomische Substrate der embolischen Septico-Pyämie.

Erkrankungen der Venen.

Phlebektasie, Varicen. Fig. 7.

Eine der häufigsten Anomalien der Venen ist die Erweiterung derselben, Phlebektasie.

Meistens handelt es sich um Erkrankung ganzer Venennetze, deren Verzweigungen erweitert, vielfach geschlängelt erscheinen, mit knolligen Auftreibungen, sackigen Ausbuchtungen, die divertikelartig der Wandung aufsitzen. Die Wandung selbst zeigt in ihrer Media abwechselnd hypertrophische und atrophische Zustände, die Intima ist durch eine Art fibröser Endophlebitis regelmässig verdickt. Häufig beobachtet man an derartig erkrankten Venen Neigung zu Ruptur und Blutung aus geringfügiger Veranlassung.

Die Ursachen der Venenerweiterung sind mannigfaltig. Wir unterscheiden neben erblicher (angeborene Schwäche der Venenwand, unregelmässige Ausbildung und Anordnung der elastischen und muskulösen Gewebselemente) Anlage *centrale Ursachen:* Erkrankungen des Herzens (Herzschwäche), der Lunge, der Pleuren, der Leber — und *periphere Ursachen*: Kompression

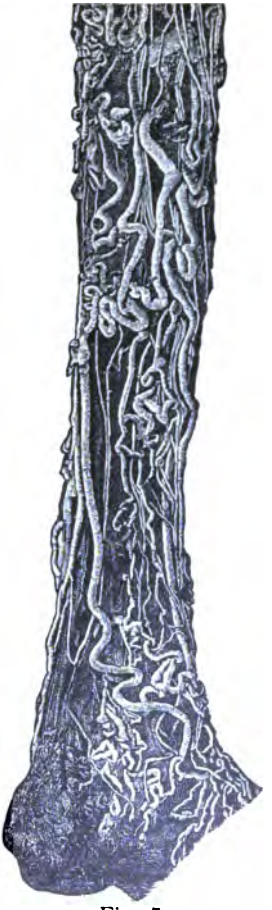

Fig. 7.

Fig. 7. Varicen des Unterschenkels.
(Nach v. Lesser*)-Teichmann).
Die subkutanen Venen des Unterschenkels fast durchweg erweitert und geschlängelt. Die erweiterten Venen sind vielfach begleitet von Lymphgefässen, die durch ihren geraden Verlauf charakterisiert sind.

*) L. v. Lesser, Ueber Varicen. Virchow's Archiv für path. Anat. B. 100. 1885. Taf. X.

grösserer Venenstämme durch Tumoren, durch den schwangeren Uterus, durch Anhäufung von Kotmassen, unzweckmässige einschnürende Kleidungsstücke, mangelhafte Muskelthätigkeit.

Infolge der Erweiterung der Venen kommt es zu Verlangsamung der Cirkulation, zur Stase, Bildung von Thromben; im Bereich der betroffenen Schleimhäute (Mastdarm) entwickeln sich auf dem Boden des mangelhaften venösen Rückflusses chronische Katarrhe, auf der äusseren Haut, namentlich an den Unterschenkeln und Füssen, chronisch-entzündliche Prozesse mit übermässiger Pigmentablagerung, Neigung zur Geschwürsbildung (Ulcus varicosum).

Die am häufigsten ergriffenen Venengebiete sind die subkutanen Venennetze des Unter- und Oberschenkels, die Beckenvenen besonders im Gebiete des Mastdarms (Hämorrhoiden), die Venen des Samenstrangs (Varicokele). Selten beobachtet man Phlebektasie der subkutanen Bauchvenen — die infolge kollateralen Ausgleiches bei Thrombose der Vena cava inferior oder der Pfortader sich entwickelt. — Ueberaus selten finden sich echte Varicen am Zungengrund, im Oesophagus, im Dünndarm, wo die betreffenden Bildungen manchmal fast den Charakter von Angiomen annehmen.

Phlebitis. Venenentzündung.

Die gefährlichste Form der Venenerkrankung ist die infektiöse septische Phlebitis, die meistens von peripheren Organen aus: inficierten Wunden, von puerperaler Endometritis aus entsteht oder auch von benachbarten Organen aus auf die Venenwand sich fortsetzt, wie z. B. von einer Mittelohr-Eiterung mit Caries des Felsenbeins auf die dura mater der Schädelbasis und den daselbst eingebetteten Sinus transversus. Die *Hirnsinusthrombose* nach Mittelohr-Eiterung hat die Neigung, sich central auf die Vena jugularis fortzusetzen; sie kann in $^1/_4$—$^1/_3$ aller Fälle mit und ohne Operation in Heilung aus-

BOSTON MEDICAL
JUN 22 1918

gehen; öfters gesellt sich eiterige Leptomeningitis dazu. Die septische Phlebitis verhält sich wie infektiöse Prozesse des Bindegewebes überhaupt; die Venenwand ist meist eiterig infiltriert, missfarbig, morsch, brüchig, die Intima wird rauh, uneben, wie zerfressen. Sehr bald gesellen sich thrombotische Niederschläge dazu = septische Thrombo-Phlebitis. In diesem Falle entsteht die Thrombose sekundär; umgekehrt kann ein irgendwie entstandener oder fortgeschleppter Thrombus sekundär zu Wanderkrankung der Vene, zu Phlebitis führen. Werden solche peripher entstandene infektiöse Venenthromben verschleppt, so kommt es zur Bildung von metastatisch-embolischen Abscessen.

Eine gutartige und produktive Endophlebitis beobachten wir bei der Organisation von Thromben, wobei ein zellenreiches Bindegewebe von der Intima aus die geronnenen Blutbestandteile allmählich ersetzt.

Thrombose der Venen.

Tafel 13.

Thrombenbildung in den Venen wird häufig beobachtet: einmal in Form der *sekundären Thrombose* im Anschluss an Wandläsionen: Verletzungen, Entzündungen der Venenwand, oder häufiger in Gestalt der primären autochthonen Thrombose, die namentlich bei mangelhafter Cirkulation, bei Varicenbildung und als marantische Form beobachtet wird.

Die marantische und autochthone Thrombose kommt vor in den grösseren Venenstämmen der unteren Extremitäten und in den Sinus der dura mater. Alle Krankheiten und Prozesse, die rasch oder allmählich zu Herzschwäche führen: akute und subakute fieberhafte Infektions-Krankheiten, solche, die mit Kachexie und Anämie einhergehen (Carcinom, chronische Tuberkulose, Chlorose, Anämien verschiedener Art, Puerperium) begünstigen in hohem Grade die Entwicklung der marantischen Thrombose. Der erste Beginn der

Tab. 13. **Marantische Thrombose der Uterinvenen.**

Die Venenstämme vollständig verlegt durch offenbar ziemlich frische Thromben. Längere Zeit nach der Geburt hatten sich unter dem Einfluss der mangelhaften Cirkulation Thromben in den Venen des Uterus entwickelt, die sich in die Plexus pampiniformes beiderseits, in die Venae spermaticae und in den Stamm der unteren Hohlvene fortsetzten. In letzterer ist der Thrombus hellgelblich verfärbt, von derber, hautartiger Konsistenz, der Intima fest anhaftend. In peripherer Richtung erweisen sich auch die beiden Venae iliacae und Venae crurales thrombosiert; linkerseits der Thrombus in puriformer Einschmelzung.

Der Uterus gut gänseeigross. Im übrigen ergab sich bei der 32 jährigen Wöchnerin (708, 1895) als Todesursache exzessive allgemeine Anämie, sowie eine beginnende Pleuro-Pneumonie des rechten Unterlappens. Tod 5 Wochen nach der Geburt.

Thrombenbildung erfolgt meist in den Klappentaschen; aus dem ursprünglich wandständigen kleinen Thrombus wird allmählich ein obstruierender, der nach allen Richtungen sich vergrössert; indem der Thrombus in centraler Richtung aus kleineren in grössere Venenäste sich fortsetzt, wird es häufig vorkommen, dass der Thrombus kegelförmig in ein anderes Gefäss hineinragt und sich in diesem Falle gegenüber dem vorüberströmenden Blute wie ein wandständiger Thrombus verhält, von dem kleine oder grössere Teile sich leicht loslösen und als Emboli in centraler Richtung verschleppt werden; auf diese Weise kommt es gelegentlich zu Embolie der Lungenarterien.

Bei längerem Bestehen gehen die Venenthromben verschiedene Metamorphosen ein: durch Vermittlung einer produktiven Endophlebitis können sie organisiert werden; ausserdem beobachtet man centrale Einschmelzung (puriforme Erweichung), Schrumpfung, Kanalisation, Verfärbung, hie und da auch Verkalkung (Bildung von Phlebolithen). Solche Venensteine trifft man öfters zufällig in erweiterten Venenästen des Uterus, der Milz, des Bauchfells, der unteren Extremitäten.

Gefäss-Neubildungen.

Angiom, Tumor vasculosus. Erektile Tumoren.

Man unterscheidet 3 Formen:

1. Das *Capillar-Angiom* (Teleangieklasie, Gefäss- oder Feuermal, Naevus vasculosus); dasselbe besteht aus erweiterten, korkzieherartig geschlängelten Capillar- und Uebergangsgefässen; meist angeboren als dunkelkirschrote Flecken von verschiedenem Umfang in der Haut, namentlich des Gesichts.

2. Das *arterielle Rankenangiom* (Aneurysma racemosum), ähnlich wie das Capillar-Angiom sich flächenhaft ausbreitend, aus einem Netz neugebildeter und erweiterter Arterien bestehend; selten in der Subcutis des Kopfes. (Figur 8.)

3. Die *kavernöse Venengeschwulst* (Angioma cavernosum), im Bau dem corpus cavernosum des Penis nahestehend; aus einem schwammigen Balkennetz bestehend, dessen Maschen mit Blut gefüllt sind. Nicht selten in der Leber, hie und da im Knochen und in anderen Organen; geschwulstartig und nicht flächenhaft in die Gewebe eingelagert.

Ganz anolog der letzeren Form verhält sich das von den Lymphgefässen ausgehende und aus solchen zusammengesetzte *Lymphangioma cavernosum* (Figur 9), dessen Hohlräume mit Lymphe gefüllt sind, — sowie das *Chylangioma cavernosum*, welches von den Chylusgefässen der Darmwandung und des Mesenteriums ausgeht. (Figur 10.)

Erkrankungen der Milz.

Die *Milzkapsel* beteiligt sich an zahlreichen Erkrankungen des Bauchfells, besonders an entzündlichen Prozessen: Perisplenitis fibrinosa, purulenta, tuberculosa, adhäsiva. — Namentlich Verwachsungen der Milzkapsel mit den umgebenden Organen: Zwerchfell, Netz, werden häufig beobachtet.

Ausserdem sehen wir meist im Zusammenhang mit pathologischen Prozessen des Milzgewebes selbst

Fig. 8. **Arterielles Ranken-Angiom des Kopfes** bei einem 20 jährigen Patienten; Beginn vom 12. Jahre ab. Die Geschwulst hatte sich offenbar aus einer angeborenen Teleangiektasie entwickelt. Fast die Hälfte des Gehirnschädels

Fig. 8.

bedeckt von den cylindrischen, erweiterten, mit sackartigen Ausbuchtungen versehenen Arterienssträngen und Knäueln. — Die Haut über der Geschwulst nur mässig verdünnt. (Nach H. Müller, Beiträge zur klinischen Chirurgie, herausg. von Bruns u. A. Band VIII.)

Fig. 9.

Fig. 9. **Congenitales Lymphangiom** des Bodens der Mundhöhle und der Zunge (Makroglossie und Makrochilie).

Respiration erschwert, ebenso die Nahrungs-Aufnahme; Tod infolge von Inanition. Knabe, 10 Monate alt. (Nähere Schilderung in der Dissertation von Clemens Paster, Makroglossie und Makrochilie.)

Tab. 14. **Leukämischer Milztumor.**

Querschnitt einer enormen Hyperplasie der Milz bei lienaler, myelogener und lymphatischer Leukämie. Die Milz (2510 gr) hat fast das doppelte Volum und Gewicht einer kleinen Leber, die Kapsel etwas getrübt, am scharfen Rande deutlich gelappt. Konsistenz derb, die Pulpa braunrot. Ziemlich gleichmässig in dieselbe eingestreut sieht man zahlreiche, stark geschwellte, meist hanfkorn- bis erbsengrosse Malpighische Körperchen, die durch ihre weiss-gelbliche Farbe sich deutlich vom umgebenden Pulpagewebe abheben. Als koordinierte Befunde fanden sich bei dem 62 jährigen Patienten (Einl. Nr. 427, 1894) lymphoide Hyperplasie des Knochenmarks, welches graurötlich verfärbt erscheint, sowie Hyperplasie der inguinalen und Hals-Lymphdrüsen, der Lymphfollikel des Darmes, der mesaraischen und retroperitonealen Lymphdrüsen. Letztere bilden ein knolliges Paket von Kindskopfgrösse; die einzelnen Lymphdrüsen bis hühnereigross geschwellt, von halbweicher, markiger Konsistenz und weisslich-gelber Farbe. — In der erheblich vergrösserten Leber diffuse leukämische Infiltration von Lymphoidzellen. Im Blute reichliche Vermehrung der Leucocyten. — Als Nebenbefunde wurden bei der Sektion konstatiert: Ascites, Anasarka der unteren Extremitäten, sero-fibrinöse Pleuritis rechterseits. Dauer der Krankheit, deren Ursache unbekannt, etwa ein Jahr.

Charakteristisch für die Leukämie ist eine bedeutende Zunahme der weissen Blutzellen; in den höchsten Graden gestaltet sich das Verhältnis der roten zu den weissen Blutkörperchen wie 2 : 3 oder 1 : 1, dabei entsprechende Abnahme der roten Blutkörperchen und des Hämoglobingehaltes. Die weissen Blutkörperchen sind Markzellen (lienal-medullare Form) oder Lymphocyten (lienal-lymphatische Form) oder beides zusammen.

---

die durch eine demarkierende Eiterung von der Umgebung geschieden sind; dieselben entstehen wohl infolge lokaler Stasen und einer nekrotisierenden Wirkung der in der Milz eingelagerten pathogenen Typhusbazillen.

Der *chronische Milztumor* (Splenitis chronica hyperplastica) ist charakterisiert durch grössere Derbheit des Parenchyms, Wucherung der bindegewebigen Elemente. Diese Form findet sich namentlich bei der Anämia splenica der Kinder, bei kongenitaler Lues*), bei Malaria.

*) Die Milz der neugeborenen Kinder hat ein durchschnittliches Gewicht von 9—10 gr; bei kongenitaler Lues steigt dasselbe auf 15—32, ja sogar auf 100 gr.

Tab. 14.

Lith. Anst. F. Reichhold, München.

Der chronische Milztumor findet sich ferner besonders charakteristisch bei der Leukämie (lienale Form), wobei das Organ um das 10—15fache und darüber vergrössert angetroffen wird und den Umfang und die Konsistenz der Leber erreicht; die Farbe ist mehr fleischrot, Konsistenz derb, das Gewebe blutleer. (Tafel 14.)

Zahlreiche Variationen zeigt die *Stauungsmilz,* die namentlich in der subakuten und chronischen Form bei zahlreichen Cirkulationsstörungen (Erkrankungen des Herzens, der Lungen, der Leber) beobachtet wird. Die Milz erscheint dabei in den Anfangsstadien vergrössert, namentlich im Dickendurchmesser, ist blutreich, von dunkelcyanotischer Farbe, das Gerüste vermehrt, von derber Konsistenz (cyanotische Induration). (Taf. 15.) Bei längerer, manchmal jahrelanger Dauer der venösen Hyperämie, z. B. bei Lebercirrhose, Herzklappenfehlern, wird die Konsistenz immer derber, die dunkelschwärzliche Farbe wird intensiver, die Kapsel häufig verdickt und zuletzt kommt es zu Atrophie, meist mit Verkürzung des Organs einhergehend (atrophische Stauungsmilz).

Unter den *Cirkulationsstörungen der Milz* zeichnen sich durch Häufigkeit noch die Folgen embolischer Arterienverstopfung — *embolische Infarkte* — aus. Aehnlich wie in der Niere ist das Arteriensystem der Milz nach dem Typus der Endarterien angeordnet; infolge dessen kommt es bei embolischer Verstopfung der Milzarterienäste nicht zu einem entsprechenden kollateralen Ausgleich, sondern zur Bildung von Infarkten, die sehr verschiedenartig sich präsentieren: wir unterscheiden anämische Infarkte, wenn infolge der lokalen Ischämie sehr bald Gerinnungsnekrose und Entfärbung des betroffenen Abschnittes sich entwickelt; solche Infarkte sind von blass-gelblicher Farbe, meist scharf von der Umgebung abgegrenzt, von

Tab. 15. **Embolische Infarkte der Milz und Stauungsmilz.**

In der um mehr als das Doppelte vergrösserten Stauungsmilz finden sich mehrere unregelmässig geformte, orangegelbe, von der Umgebung scharf abgegrenzte Herde eingesprengt. Dieselben sind unter das Niveau der Milzoberfläche eingesunken — offenbar infolge allmählicher Schrumpfung und Resorption. Auf der Schnittfläche ergibt sich, dass die Form der Herde meist keilförmig ist, wobei die Spitze des Keiles gegen den Hilus zu gerichtet erscheint. Die Herde selbst sind trocken, glanzlos, morsch, im Zustand der Gerinnungs-Nekrose. Stellenweise sieht man, von den Herden ausgehend, strahlige Ausläufer sich verzweigen. Das übrige Milzparenchym im Zustand der cyanotischen Induration und chronischen Hyperplasie (chronische Stauungs-Milz). Als nächste Ursache der offenbar mehrere Wochen oder Monate lang bestehenden Milzinfarkte finden sich embolische Verstopfungen verschiedener Verzweigungen der Milzarterien.

Als Ausgangspunkt der Milzembolie fand sich bei der Sektion (Nr. 97, 1888) des 23 jährigen Patienten eine *recurrierende verrucöse Endocarditis* der Aortaklappen und der Mitralis; ferner bedeutende Hypertrophie und Dilatation des Herzens (500 gr bei 37,5 Kilo Körpergewicht). In den Nieren ähnliche ältere Infarkte von geringem Umfange; im linken Grosshirn und zwar in der Inselgegend und im Bereiche der 3. Stirnwindung ein über hühnereigrosser, ebenfalls embolischer Erweichungsherd (auf Grund des klinischen Bildes circa 4 Wochen alt), bedingt durch embolische Verstopfung der linksseitigen Arteria pro fossa Sylvii. Aus der gutartigen Beschaffenheit der embolischen Herde lässt sich der Schluss ziehen, dass die primäre Klappenaffektion des Herzens nicht infektiöser Natur ist, obwohl Defekte der entzündeten Klappen den Verdacht auf mycotischen, ulcerösen Ursprung der Entzündung nahe legen mussten.

---

keilförmiger Gestalt, wobei die Basis subperitoneal, die Spitze gegen den Hilus der Milz gerichtet erscheint; in der Gegend der Spitze wird man das embolisch verstopfte Gefässstämmchen zu suchen haben. (Taf. 15.) Seltener haben die embolischen gutartigen Infarkte hämorrhagische Beschaffenheit und heben sich durch ihre dunkel-braunrote Farbe, grössere Derbheit und eine gewisse Trockenheit von der Umgebung ab. Im weiteren Verlaufe kommt es zu allmählicher Schrumpfung der Infarkte, zu narbiger Einziehung der betroffenen Stelle und

Tab. 15.

Lith. Anst F. Reichhold, München.

schliesslich finden sich als Reste der Folgen der Gefässverstopfung nur noch weissliche, fibröse Narben, die sich verschieden tief in das Milzparenchym einsenken und öfters noch orangefarbige, käsig-kalkige Reste der vernarbten Gewebsteile einschliessen. Solche gutartige Infarkte kommen namentlich vor bei subakuter und chronischer Endocarditis der Klappen des linken Herzens sowie bei ulceröser und thrombotischer Endaortitis.

Sind die Embolien infektiösen Ursprungs, z. B. bei septisch-mycotischer Endocarditis, so kommt es ausser zur lokalen Ischämie und Hämorrhagie sehr bald zu eiteriger Einschmelzung; durch die Milzkapsel sieht man die gelblich-weissen Eiterherde mit rotem Hofe durchschimmern; die metastatischen Abscesse sind von verschiedener Grösse: stecknadelkopf- bis welschnussgross und darüber; die ganze Milz erheblich geschwellt; eine sekundäre, eiterige Perisplenitis und Peritonitis kann sich hinzugesellen.

Tuberkulose der Milz.

Abgesehen von der tuberkulösen Erkrankung der Milzkapsel, die in das Gebiet der Bauchfelltuberkulose gehört, finden wir in der Milz tuberkulöse Prozesse ziemlich häufig. Im allgemeinen unterscheiden wir 2 Formen: 1. *Akute Miliartuberkulose der Milz* als Teilerscheinung der generalisierten Miliartuberkulose; die Milz bedeutend vergrössert, weich, mässig blutreich, von dunkelbraunroter Farbe; das Parenchym durchsät von überaus zahlreichen, an der Grenze der Sichtbarkeit stehenden Knötchen; letztere sind grau diaphan, vielfach im Centrum gelblich getrübt und besonders durch letztere Eigenschaft verschieden von den im übrigen ganz ähnlichen Malpighi'schen Körperchen. 2. Als grossknotige, *mehr subakute oder chronische Form* finden wir tuberkulöse Herde namentlich bei Kindern (Tab. 16a) — öfters vereinzelt als sogenannte Solitärtuberkel in Form von hanfkorn- bis erbsen- und

Tafel 16 b. **Speckmilz.**

Amyloide Entartung der Milz.

Die Abbildung stellt die Hälfte des Organs dar: Die Milz etwas vergrössert, die Kapsel gespannt, Konsistenz sehr derb; das Gewebe trocken, blutarm, auf der Schnittfläche ausgesprochen speckig glänzend. Die Malpighischen Körperchen kaum erkennbar, das trabekuläre Gerüst anscheinend vermehrt.

Die Erkrankung fand sich bei einem 52jährigen Manne (Nr. 88, 1895), der an chronischer interstitieller Nephritis zu Grunde ging; die Schleimhaut und Submucosa des Darmkanals zeigten ebenfalls bedeutende amyloide Entartung, wobei die feineren Arterien, Kapillaren und die Darmzotten hauptsächlich ergriffen waren. — Als *Nebenbefunde* wurden bei der Sektion notiert: subakute und chronische Tuberkulose der Lungenspitzen beiderseits, Emphysem der Lungen, mässige Hypertrophie des rechten Herzventrikels, leichte Sklerose der Aorta, Atrophie der Leber und allgemeine Abmagerung.

Ausser der diffusen amyloiden Erkrankung der Milz findet sich eine lokalisierte, herdförmige, wobei der degenerative Prozess auf die Malpighischen Körper sich beschränkt, die sagoartig, grau speckig durchscheinend im Parenchym sichtbar sind: *Sagomilz.*

Taf. 16 a. **Disseminierte subakute Tuberkulose der Milz.**

In dem bedeutend vergrösserten Organ finden sich eingestreut eine grössere Zahl von stecknadelkopf- bis nahezu erbsengrossen gelblichen Knoten von unregelmässiger Form. Das Parenchym der hyperplastisch vergrösserten Milz ist von dunkelbraunroter und bläulicher Farbe, mässig derb und blutreich. Diese Form der Milztuberkulose findet sich am häufigsten bei Kindern und jugendlichen Individuen als Teilerscheinung allgemeiner generalisierter Tuberkulose; dabei sind in dem um das Mehrfache vergrösserten Organ zahlreiche, meist an der Grenze der Sichtbarkeit stehende submiliare und miliare grau durchscheinende Knötchen eingestreut, deren Centrum eine punktförmige weissliche oder gelbliche Trübung erkennen lässt und die in ihren Initialstadien mit den normalen Malpighischen Körperchen verwechselt werden können. Im allgemeinen ist die Milz ähnlich wie die Lymphdrüsen zu metastatischer Tuberkulose sehr disponiert, während primäre Tuberkulose kaum beobachtet wird.

---

kirschgrossen gelblich-käsigen Herden, deren Randzone mehr grau-gallertig, leicht gerötet erscheint; vielfach entstehen die grösseren Herde durch Kon-

a

b

Lith. Anst F. Reichhold, München.

fluenz mehrerer benachbarter Knötchen = konglomerierte Tuberkel.

Syphilome (Gummata) der Milz in Form unregelmässiger herdförmiger Einlagerungen von gelblicher Farbe und käsiger Konsistenz finden sich seltener.

Neubildungen in der Milz werden ebenfalls selten angetroffen; auf dem Wege der Metastase entstehen hie und da Krebs- oder Sarkomknoten.

Unter den *degenerativen Prozessen*, die mit Vorliebe in der Milz sich lokalisieren, steht in erster Linie die *amyloide* oder *speckige Entartung*. Bei beiden Formen, bei der diffusen Speckmilz wie bei der herdförmigen, auf die Malpighi'schen Körper beschränkten speckigen Entartung ist die Milz erheblich vergrössert; bei der ersteren Form erscheint das Organ ausserdem derb, von hell- oder dunkelroter Farbe, die Schnittfläche zeigt je nach dem Grade und dem Stadium der Erkrankung einen ausgesprochen speckigen matten Glanz („Schinkenmilz"). Die *herdförmige Speckmilz* ist charakterisiert durch Lokalisation des Prozesses in den Malpighi'schen Körperchen: dieselben sind bis hanfkorn- und erbsengross geschwellt und liegen als hellgraue, glasig durchscheinende Körner, ähnlich gekochten Sagokörnern, in dem roten Milzgewebe = Sagomilz. Bei Zusatz von Jodlösung färben sich die amyloiden Teile dunkelmahagonibraun, das normale Gewebe mehr strohgelb, bei Zusatz von wässeriger Methylviolettlösung rubinrot, während das normale Gewebe dunkelblaue Färbung zeigt.

Krankheiten der Lymphdrüsen.

Die Lymphdrüsen bilden für die mikroparasitären Infektionserreger wie auch für Fremdkörper, die beide von der Peripherie aus auf dem Wege

Tab. 17. **Käsige Tuberkulose der Hals- und intrathoracischen Lymphdrüsen.**
(Tuberkulöse Skrofulose der Lymphdrüsen).

Die submaxillaren und Halslymphdrüsen ebenso die Drüsen des Mittelfells und der Lungenwurzel sind durchweg vergrössert, meist erbsen- bis kirschgross, zu Paketen vereinigt. Die geschwellten Drüsen fühlen sich derb an, das Gewebe durch die gespannte Kapsel vielfach gelblich durchscheinend. — Auf der Schnittfläche erscheint das Drüsengewebe in eine morsche, bröcklige, käsige Masse von hellgelblicher und weisslicher Farbe umgewandelt, teilweise ähnlich der Schnittfläche einer rohen Kartoffel. — Die mesaraischen Drüsen in ähnlicher Weise verändert.

Das Präparat stammt von einem 4 Monate alten Kinde (Nr. 379, 1885), dessen Mutter an sehr rasch verlaufener („galoppierender") Tuberkulose der Lungen gestorben war. — Als Todesursache und Hauptbefund neben der Drüsentuberkulose wurde eine akute, generalisierte Miliartuberkulose der Lungen, der Leber, der Milz festgestellt, die offenbar von der primären käsigen Tuberkulose der Lymphdrüsen auf dem Wege der hämatogenen Auto-Infektion entstanden war. — Als Nebenbefunde bei dem hochgradig abgemagerten und sehr mangelhaft entwickelten Kinde (Körpergewicht kaum 2 1/4 Kilo) wurden konstatiert: Caries des Felsenbeins rechterseits, allgemeine Furunkulose, katarrhalische Enteritis.

Ein charakteristischer Fall von primärer Drüsentuberkulose (tuberkulöser Skrofulose), wobei das Gift mit der Luft oder mit der Nahrung oder auf beide Arten gleichzeitig von den Schleimhäuten (des Kopfes, des Halses), von den Lungen aus in die Lymphbahnen und Lymphdrüsen eingedrungen war. Eine intrauterine, Infektion möglich, aber nicht wahrscheinlich, da das ganze Krankheitsbild ohne Schwierigkeit und einfacher auf Infektion nach der Geburt zurückgeführt werden kann.

---

die Pleuren, auf den Herzbeutel, von den mesaraischen und retroperitonealen Drüsen aus auf das Peritoneum. Ausserdem kann durch Usur von Gefässen (Lungenvenen) Einbruch tuberkulöser käsiger Drüsenherde in die Blutbahn, hämatogene Autoinfektion und der Ausbruch allgemeiner generalisierter Miliartuberkulose oder einer metastatischen tuberkulösen Basilar-Meningitis entstehen.

Die Drüsentuberkulose der Kinder (tuberkulöse Skrophulose) ist auf intestinale Nahrungsinfektion (Milch tuberkulöser Kühe, zufälliges Verschlucken

Lith. Anst F. Reichhold. München.

infizierter Teile beim Herumkriechen auf dem Boden) oder auf Luftinfektion zurückzuführen.

Aetiologisch vollständig verschieden von dieser Form der Drüsentuberkulose, die bei Kindern tuberkulöser Eltern häufig angetroffen wird, sind gewisse *Formen von subakuter, subchronischer und chronischer Drüsenschwellung* der Kinder (gutartige, nicht tuberkulöse Form der Skrophulose), die mit Tuberkulose nichts zu thun hat, deren Verlauf und Ausgang (im schlimmsten Falle eitrige Einschmelzung, Abscessbildung, Aufbruch nach aussen) in der Regel günstige sind.

Die *sekundäre Tuberkulose der Lymphdrüsen* findet sich häufig bei Kindern und jugendlichen Individuen, weit seltener bei Tuberkulose älterer Individuen; sie verhält sich anatomisch ähnlich wie die primäre Drüsentuberkulose; bei einiger Dauer sind die Drüsen immer vergrössert, mehr oder weniger von käsigen Herden durchsetzt; die Infektion der Drüsen vollzieht sich in der grossen Mehrzahl der Fälle auf lymphogenem Wege — von den peripheren tuberkulös erkrankten Organen aus, in seltenen Fällen auch hämatogen — durch Vermittlung des infizierten Blutes. Sowohl bei primärer, als sekundärer Drüsentuberkulose kann es zu spontaner Heilung, zu Verkalkung der käsigen Massen kommen. — Bei Kindern finden sich öfters die Lymphdrüsen der Bauchhöhle, namentlich die mesaraischen, retroperitonealen, portalen und epigastrischen Lymphdrüsen enorm vergrössert, verkäst (Tabes mesaraica).

Neubildungen der Lymphdrüsen.

Als *primäre Neoplasmen* finden sich Lymphome, Sarkome; erstere sind von der einfachen Hyperplasie (bei Leukämie) oft schwer zu unterscheiden

Als *maligne Lymphome* bezeichnet man Geschwülste, die durch rasches Wachstum und eine

Taf. 18. **Adenom der Schilddrüse. Colloid-Struma.**

Querschnitt durch die enorm geschwellte, fast doppelfaustgrosse Schilddrüse. Dieselbe bedeckt die vordere und seitliche Halsgegend vollständig, beginnt beiderseits in der Gegend des Warzenfortsatzes und reicht vom Kinn bis zum Manubrium sterni. Die Drüse ist von ziemlich derber Konsistenz, lässt seitlich deutliche Lappung erkennen. Nach Herausnahme der Halsorgane ergibt sich, dass der Tumor vorn und seitlich Kehlkopf und Luftröhre umschliesst, nur hinten eine schmale Rinne freilassend, in welcher die Speiseröhre eingebettet ist. Vom Schildknorpel an erscheinen Kehlkopf und Trachea bis wenige cm oberhalb der Bifurkation säbelscheidenartig komprimiert. Die vergrösserte Schilddrüse schneidet sich derb, die Schnittfläche von graurötlicher und graugelblicher Farbe; allenthalben sieht man sagoartige, durchscheinend gelbliche Colloidmassen eingelagert.

Bei der 60jährigen Patientin (Nr. 99, 1895), die moribund ins Krankenhaus aufgenommen wurde, fand sich ausserdem eine ziemlich bedeutende Hypertrophie und Dilatation des rechten Herzventrikels (Herzgewicht 430 gr), ferner Ascites, Anasarka der unteren Extremitäten sowie der Subcutis der seitlichen und hinteren Rumpfteile. Als Nebenbefunde: obsolete Tuberkulose beider Lungen. Atrophie der Leber und Milz, allgemeine Abmagerung. Der Tod war zunächst nicht infolge der hochgradigen Verengerung der Luftröhre, sondern vom Herzen aus eingetreten. — Die Kombination von Kropf, Herzhypertrophie und Exophthalmus bewirkt im Leben ein besonderes Krankheitsbild, welches als „Morbus Basedowii" bezeichnet wird.

---

gewisse Bösartigkeit sich auszeichnen und ihrem klinischen Verlaufe nach zu den Lympho-Sarkomen gehören.

Chronische Hyperplasie der Lymphdrüsen ohne gleichzeitige leukämische Erkrankung des Blutes wird auch als Pseudoleukämie (Hodgkinsche Krankheit) oder bei gleichzeitiger schwerer Anämie als Anämia lymphatica bezeichnet; die Beziehungen dieser Erkrankung zur Anämia splenica sind noch wenig aufgeklärt.

Neben dem rundzelligen Lympho-Sarkom kommen gelegentlich auch primäre Fibro-Sarkome, Spindelzellen-Sarkome zur Beobachtung.

Unter den *sekundären und metastatischen Neubildungen der Lymphdrüsen* steht in erster Linie

Tab. 18.

Lith. Anst F. Reichhold, München.

das *Carcinom*. Bei Krebserkrankung peripherer Organe werden zellige Elemente fast gesetzmässig auf dem Wege der Lymphbahnen in die nächstliegenden Lymphdrüsen verschleppt, bleiben dort haften und vermehren sich; der ganze Vorgang ist als eine Art von Autotransplantation zu betrachten, wobei Infektionserreger möglich, aber nicht absolut erforderlich erscheinen; lässt man dieselben vom theoretischen Standpunkte zu, so könnten sie immer nur *intracellular* verschleppt werden, da die krebsige metastatische Erkrankung der Lymphdrüsen, wie die metastatische Affektion anderer Organe (Lunge, Leber etc.) immer *dieselben* epithelialen Elemente erkennen lässt, wie die primäre Organerkrankung. Krebsig erkrankte Lymphdrüsen sind immer geschwellt, die Schnittfläche häufig markig, weisslich und grau-weisslich verfärbt; manchmal finden wir auch hier regressive Metamorphosen der Krebswucherung: Verfettung, Erweichung, Nekrose, Blutung. — Aehnlich wie bei der Tuberkulose hindern die Lymphdrüsen die Weiterverbreitung der Krebserkrankung, wenigstens für eine gewisse Zeit. Infolge der Verlegung der physiologischen Bahnen entwickeln sich kollaterale und retrograde, die wiederum Metastasenbildung vermitteln; auf diese Weise können bei Uterinkrebs nach Verlegung der retroperitonealen Drüsen u. a. die inguinalen oder mesenterialen Lymphdrüsen krebsig entartet angetroffen werden.

Sehr selten — ausser bei Lympho-Sarkomatose und beim melanotischen Sarkom — findet man *metastatische Sarkom-Erkrankung* in den Lymphdrüsen; das Sarkom macht seine Metastasen mit Vorliebe auf der Blutbahn.

Krankheiten der Schilddrüse.

Die Schilddrüse ist ein für das Leben, namentlich der jüngeren Organismen, unentbehrliches Organ, eine echte Drüse, deren Epithelien ein spezifisches

Sekret (Thyreoidin) liefern, welches durch Lymphbahnen abgeführt wird. — Bei übermässiger Bildung oder ungenügender Abfuhr häuft sich das Sekret in Form von Colloidmassen in den Drüsenfollikeln an.

Die Exstirpation der Schilddrüse wird von einigen Tieren angeblich ohne Gefahr für das Leben ertragen, während Hunde dieselbe nicht überstehen. Beim Menschen kommt es nach vollständiger Entfernung der Drüse und Ausfall ihrer Funktion zu kretinoider Degeneration, Myxödem und Kachexia strumipriva; entfernt man bei jugendlichen Tieren (Lämmern, Ziegen) die Drüse, so beobachtet man Zwergwuchs und kretinoide Degeneration als Folgezustände.*)

Die Symptome der Kachexia strumipriva (Fig. 11) beginnen ganz allmählich nach einigen Monaten, wenn die Kranken nach operativer Entfernung der Schilddrüse längst entlassen sind und die Wunde geheilt ist. Das Zurückbleiben kleiner Drüsenreste oder das Vorhandensein von Nebenschilddrüsen, die in mehr als der Hälfte aller Fälle existieren, genügt, um die Kachexie zu verhüten.

In Bezug auf die normalen Verhältnisse der Schilddrüse ist zu erwähnen, dass dieselbe im Alter von 11—20 Jahren (Pubertätsperiode) rapid zunimmt, ungefähr um das dreifache (von 12 auf 36 gr) sich vergrössert. Bei Männern ist die normale Schilddrüse (34 gr) etwas grösser als bei Frauen (30 gr) — wahrscheinlich entsprechend dem grösseren Durchschnittsgewicht der ersteren. Das Durchschnittsgewicht bei Erwachsenen schwankt zwischen 36 bis 50 gr.

*) Die Erfolge der Schilddrüsenfütterung bei Patienten, die der Schilddrüse verlustig sind oder bei denen dieselbe durch degenerative Prozesse vernichtet ist, sprechen dafür, dass die normale Schilddrüse eine spezifische Substanz (Thyreoidin) produziert, die zur Erhaltung der Gesundheit notwendig und namentlich für den normalen Ablauf der Hirnfunktionen von fundamentaler Bedeutung ist.

Fig. 11.

Kachexia strumipriva.*)

Patient, 28 Jahre alt, 1 27 cm gross; Körperbau klein und knabenhaft, während Kopfgrösse und Gesichtsausdruck dem Alter entsprechen. Kyphotische Verkrümmung der oberen Brustwirbelsäule. Gesichtsausdruck stupid, hauptsächlich bedingt durch das stark gedunsene Gesicht, die wulstigen Lippen, durch die bleiche Farbe der Haut und sichtbaren Schleimhäute. Körperhaut trocken, stellenweise abschilfernd, fühlt sich eigentümlich weich an wie bei Myxödem. Kopfhaar sehr spärlich, von Bart keine Spur, Schamhaare vereinzelt, Sprache langsam und anstrengend, zum Teil infolge der Vergrösserung der Zunge. Puls an der Radialis kaum zu fühlen. Abdomen abnorm gross. Obwohl die grobe Muskelkraft im ganzen erhalten ist, kann Patient kaum gehen und die leichte Arbeit des Strickens, die er einige Jahre zuvor mit Geschick verrichtete, nicht mehr leisten.

Geistige Funktionen sehr unentwickelt, etwa wie bei einem 6—7 jährigen Kinde. — Rasch

Fig. 11.

*) Nach R. Grundler, Zur Kachexia strumipriva. Mitteil. aus der chir. Klinik zu Tübingen. 3. Heft. 1884. S. 420. Taf. VI.

eintretender Tod nach einem recidivierenden Anfall von Bewusstlosigkeit und Atemstörungen. Die Sektion ergibt vollständiges Fehlen der Schilddrüse, chronische Leptomeningitis mit mässiger Beteiligung der Hirnrinde, ausserdem negativen Befund.

Patient litt seit seinem 8. Lebensjahre an Verdickung des Halses infolge einer faustgrossen Struma, welche zu starker Atemnot und zu Schlingbeschwerden Veranlassung gab. Im 12. Lebensjahre — 16 Jahre vor dem tödlichen Ausgange — wurde die *Total-Exstirpation der Struma* ausgeführt. Schon 1/2 Jahr nach der Operation bemerkten die Angehörigen des Patienten eine Abnahme der geistigen Regsamkeit des Patienten; der vorher muntere und fröhliche Knabe wurde still, in sich gekehrt, teilnahmslos. Neben dem veränderten Wesen fiel alsbald auf, dass Patient an Rumpf und Extremitäten nicht mehr wachse, während die Entwicklung des Kopfes normalen Verlauf nahm. Beim Verlassen der Schule (14. Lebensjahr) war Patient zu einem Handwerk oder zur Feldarbeit nicht zu gebrauchen und musste seine Zeit mit Stricken zubringen. Nebenbei machte sich eine Abnahme des Gehörs und der Sehschärfe bemerklich.

Entzündung der normalen Schilddrüse (Thyreoiditis) oder der vergrösserten Drüse (Strumitis) kommt nicht häufig vor; in infektiöser Form manchmal im Anschluss an Typhus, Diphtherie.

Die Vergrösserung der Schilddrüse. Struma.

Vergrösserte Schilddrüsen finden sich bei den jenseits der Pubertät stehenden Menschen überaus häufig. Bei Menschen zwischen dem 11.—50. Lebensjahre, die an verschiedenen Krankheiten zu Grunde gingen, fand sich in München die Schilddrüse vergrössert bei nahezu 1/4 (23%), bei Menschen jenseits der 50er Jahre bei mehr als der Hälfte = 56%. Frauen erkranken häufiger an Struma als Männer (Einfluss der Schwangerschaft?).

Von vielen Beobachtern wird jede Vergrösserung der Schilddrüse in das Gebiet der Neubildungen gestellt und als Adenom bezeichnet, eine Auffassung, die weder histologisch noch physio-

logisch gestützt erscheint; die Mehrzahl der vergrösserten Schilddrüsen gehört in das Gebiet der wahren Hypertrophie oder Hyperplasie.

Bei der *Hypertrophie der Schilddrüse* (Struma parenchymatosa sive hyperplastica) erscheint die Schilddrüse gleichmässig vergrössert — bis zum Doppelten und Dreifachen des normalen Umfangs; in Bezug auf Farbe, Konsistenz und feineren Bau findet sich vollkommene Uebereinstimmung mit der normalen Drüse. Die Vergrösserung entwickelt sich langsam, erzeugt bei mässigem Umfang kaum irgendwelche Störungen. Hierher gehört der kongenitale Kropf, der bei neugeborenen Kindern hie und da beobachtet wird, und wobei die Seitenlappen den Umfang einer Welschnuss und darüber erreichen.

Das diffuse *Adenom der Schilddrüse* (interacinöses A.) ist charakterisiert durch reichliche Bildung und Ablagerung von Colloidsubstanz und rundzellige Infiltration des Stützgewebes. — Wenn in der so veränderten Drüsensubstanz grössere Colloidmassen in Form gallertigglänzender, leimartiger Kugeln und Tropfen sich anhäufen, so spricht man von *Colloid-* oder *Gallertkropf*: entweder ist die ganze Drüse in dieser Weise verändert oder einzelne Teile. Häufig verbindet sich damit die Neigung zur Cystenbildung (Cystadenom, Struma cystica, *Balgkropf*), indem aus den mit Colloidmassen gefüllten Drüsenbläschen sich Cysten entwickeln, die nicht bloss colloide und gallertige, sondern bei grösserem Umfange blutgemischte Flüssigkeit von schmutzig-braunroter Farbe enthalten. (Struma cystica hämorrhagica.) Die Cystenwand, manchmal mit der Drüsenkapsel identisch, verdickt sich, wird häufig derb, starr, teilweise verkalkt.

Bei reichlicher Entwicklung der Gefässe, die schon in der normalen Drüse sich durch ihre starke Entwicklung und Geräumigkeit auszeichnen, entsteht als Varietät die *Struma vasculosa;* bei starker Beteiligung der Arterien die Struma aneurysmatica, der Venen die Struma varicosa.

Wenn das interstitielle Bindegewebe durch übermässige Wucherung einen Hauptanteil an der Vergrösserung der Drüse hat, so entsteht die *Struma fibrosa*, der *Faserkropf;* an Stelle des weichen, saftig glänzenden Drüsenparenchyms findet sich eine derbe faserige Masse. Durch Kalkablagerung in älteren Blutergüssen oder in den schwieligen fibrösen Teilen entsteht die *Struma calculosa.*

Alle diese verschiedenen Formen können sich mannigfaltig kombinieren; so entstehen fibrös-follikuläre Formen, Cystenkröpfe in Verbindung mit Kalkablagerung, Blutergüssen, meist degenerative Formen der Struma.

Die adenoide neoplastische Natur des Kropfes tritt ausserdem bei jenen Formen deutlich zu Tage, die als „knotige" Varietäten dadurch charakterisiert sind, dass in der vergrösserten Drüse umschriebene rundliche Knoten von verschiedenem Umfange (erbsen- bis kirschgross und halbhühnereigross) und hellerer Farbe auftreten, die aus embryonalem Drüsengewebe bestehen; diese Form (knotiges Adenom) findet sich am häufigsten bei jugendlichen Individuen.

Entsprechend seiner langen Dauer erreichen die verschiedenen Formen des Kropfes oft einen sehr bedeutenden Umfang, werden häufig über faust- und kindskopfgross; in diesem Falle üben sie auf die umgebenden Organe, namentlich auf die Trachea einen bedeutenden Druck aus, bedingen Verengerung derselben, Störungen der Atmung, Neigung zu Dyspnoë. Bei seitlicher Kompression der Trachea entsteht die sogenannte „Säbelscheidenform" derselben. (Vergl. Fig. 13—23.)

Beim Wachstum nach unten — ca. 8% aller Fälle — dringen die Kropfmassen unter das Manubrium sterni (*Str. substernalis* s. interthoracica); infolge des engen Raumes kommt es zu bedenklicher Kompression der unteren Abschnitte der Trachea und schweren Störungen. — Plötzlicher Tod (Kropf-

tod) meist durch Behinderung der Respiration tritt bei grösseren Kropfformen öfters ein.

Mit der Vergrösserung der Schilddrüse verbindet sich hie und da Hypertrophie des Herzens und Glotzauge (Str. exophthalmica): dieser eigentümliche Symptomenkomplex, mit vielfachen anderweitigen namentlich nervösen Störungen verbunden, wird als Morbus Basedowii bezeichnet.

Der Kropf findet sich in manchen Gegenden endemisch, in sehr grosser Häufigkeit und ist in seinen degenerativen Formen (Cysten-Faser-Kropf) öfters verbunden mit Kretinismus, Zwergwuchs mit hochgradigen körperlichen und geistigen Defekten, ein Zustand, der auch nach vollständiger Extirpation der Schilddrüse bei jugendlichen Individuen in Form der Kachexia strumipriva (Fig. 11) im Verlauf einiger Jahre sich entwickelt.

In der wenig aufgeklärten Aetiologie des endemischen Kropfes spielt die Erblichkeit offenbar eine wichtige Rolle.

Hie und da beobachtet man neben dem seltenen senilen Schwunde Atrophie der Schilddrüse aus unbekannten Ursachen; im Anschluss daran entwickelt sich ein ähnlicher Zustand wie bei Kachexia strumipriva (Myxoedema atrophicum).

Bösartige Neubildungen (Struma maligna) entwickeln sich mit besonderer Vorliebe in der vergrösserten Schilddrüse: seltener Carcinom, häufiger das rundzellige Sarkom. Im Verlauf einiger Monate wächst die Drüse zu bedeutendem Umfange und führt durch Druck und Umschnürung der Trachea, des Kehlkopfs, der Speiseröhre zum tödlichen Ausgang.

Respirationsapparat.

Krankheiten der Atmungsorgane.

1. Krankheiten der Nase.

Blutungen der Nasenschleimhaut entstehen häufig im Anschluss an ulceröse und anderweitige Entzündungen, infolge von Traumen, aus Neubildungen, bei hämorrhagischer Diathese, bei Infektionskrankheiten (Typhus, Influenza).

Entzündliche Prozesse aller Art kommen auf der Nasenschleimhaut häufig zur Beobachtung — öfters bei Kindern als bei Erwachsenen; akute, subakute und chronische Katarrhe mit vorwiegend serös-schleimigem oder eiterigem Sekret. Namentlich akute infektiöse Katarrhe haben die Neigung, absteigend auf Rachen, Kehlkopf, Trachea und Bronchien sich fortzusetzen.

Sekundäre Naseneiterungen finden sich öfters bei eiteriger Entzündung der Nebenhöhlen oder bei Caries der Siebbeinknochen.

Zu den *schwereren Formen der Rhinitis* gehört die erysipelatöse und phlegmonöse Entzündung der Schleimhaut; dieselben gehen von Erosionen und Ulcerationen aus und greifen mit Vorliebe auf die Cutis und Subcutis des Gesichts und Kopfes über.

Die *Ozäna* (Rhinitis atrophicans foetida) ist charakterisiert durch ein schnell zu Borken eintrocknendes Sekret, welches für anderweitige Mikroorganismen, namentlich für Fäulniserreger, einen günstigen Nährboden bildet (Mischinfektion); infolge reichlicher Vermehrung der letzteren kommt es zum Fötor und auf dem Wege der bindegewebigen Schrumpfung zur Verödung der Schleimhaut. Der Prozess findet sich besonders bei skrofulösen, dyskrasischen, seltener bei gesunden Individuen und setzt sich gelegentlich auf den Nasenrachenraum und auf die Nebenhöhlen der Nase fort.

Die *Tuberkulose der Nasenschleimhaut* ist in der ulcerösen Form selten; sie ist sekundär und verhält sich wie die tuberkulösen Schleimhauterkrankungen überhaupt; die Geschwüre sind meist unregelmässig rundlich, der Grund zerfressen; eine Ostitis rareficans der umgebenden Knochen mit Nekrose und Ansiedlung von Fäulniserregern kann sich hinzugesellen.

Diphtherie der Nasenschleimhaut wird hie und da sekundär bei Rachendiphtherie beobachtet; dieselbe lokalisiert sich vorwiegend im Nasenrachen-Raum, während die vordere Hälfte der Nase im Zustande der eiterigen Entzündung sich befindet, an der die Kieferhöhlen sowie die Siebbeinzellen sich beteiligen; infolge der gleichzeitigen bedeutenden Vergrösserung der Rachentonsille führt die Schwellung und Exsudatbildung öfters zu erheblicher Verengerung und Verstopfung des Nasenkanals. — Bei einigen Infektionskrankheiten (Scharlach, Masern, Ileotyphus) kann es ähnlich wie im Rachen und Kehlkopf zu nekrotisierender (diphtheroider) Rhinitis kommen, die wohl regelmässig auf Streptokokken-Infektion beruht.

Tab. 19. **Diphtherie und Croup des Kehlkopfs und der Trachea, Kind.**

Die Schleimhaut des Kehlkopfs und der Trachea ist von einer grau-gelblichen Pseudo-Membran bedeckt; letztere erscheint etwas gefaltet, anscheinend von der Unterlage leicht ablösbar. Die Schleimhaut selbst gerötet, geschwellt, ebenso die Schleimhaut des Rachens im Zustand der akuten Entzündung — jedoch ohne diphtheritischen oder croupösen Belag.

Der tödliche Ausgang durch doppelseitige eiterige Broncho-Pneumonie bedingt.

---

bei akuten Infektionskrankheiten: Masern, Keuchhusten, Typhus, Pocken.

Die anatomischen Veränderungen bei der akuten und chronischen katarrhalischen Laryngitis verhalten sich ähnlich wie bei Schleimhaut-Entzündungen überhaupt.

Der chronische Kehlkopfkatarrh: findet sich namentlich bei Säufern, bei Lungentuberkulose, infolge von habitueller Ueberanstrengung. — Eine besondere Varietät der chronischen Entzündung ist die *hyperplastische Laryngitis*; dieselbe führt zu papillären Wucherungen (Pachydermia verrucosa) namentlich an der Schleimhaut zwischen den Giessbeckenknorpeln und am hinteren Ende der Stimmbänder, wo schon normal stärker entwickelte Papillen vorkommen.

Laryngitis diphtheritica et crouposa. Croup und Diphtherie des Kehlkopfs finden wir am häufigsten bei idiopathischer Rachendiphtherie. Die croupöse Entzündung (Taf. 19) führt zur Bildung einer graugelblichen oder weisslichen Pseudomembran, die das Innere des ganzen Kehlkopfs oder einzelner Teile auskleidet; die röhrenförmig gestaltete Membran setzt sich häufig auf Trachea und grössere Bronchien fort. Die Schleimhaut ist geschwellt, gerötet, manchmal von fleckigen Blutungen durchsetzt, das Epithel nekrotisiert. — In anderen Fällen sieht man neben der Bildung croupöser Auflagerungen fleckige, trübgraue Infiltration

der Schleimhaut, namentlich auf den Stimmbändern, oberflächliche und tiefgreifende Verschorfung mit Ausgang in Geschwürsbildung.

Diphtheroide Laryngitis mit Ausgang in Geschwürsbildung wird bei ca. 12% aller *Typhusfälle* beobachtet; die Geschwüre dringen öfters bis auf den Knorpel, es entsteht Perichondritis; dieselben werden meist in der 3. Woche des Typhus beobachtet.

Akute *erysipelatöse Entzündung der Schleimhaut* (Tafel 21) und Submucosa tritt hie und da primär bei vorher gesunden Menschen auf; diese gefährliche Erkrankung, die infolge von Verengerung des Kehlkopflumens rasch zum Tode führen kann, wird vielfach und nicht ganz sachgemäss als akutes Glottisödem bezeichnet. — Sekundär findet sich das entzündliche Oedem der Schleimhaut des Kehlkopfes und des Kehlkopfeingangs (ary-epiglottische Falten) bei zahlreichen entzündlichen und ulcerösen Prozessen des Kehlkopfes selbst, des Rachens, bei Angina Ludovici, prävertebralen Abscessen etc. In seltenen Fällen beobachtet man *phlegmonöse Laryngitis* mit ausgedehnter eiteriger Infiltration der Schleimhaut und Submucosa und bedeutender Schwellung derselben, hie und da in Verbindung mit einer ähnlichen Erkrankung des Rachens (Pharyngo-Laryngitis). Entzündliches Oedem, Erysipel und Phlegmone des Kehlkopfs stellen öfters nur graduell verschiedene Stufen derselben septischen Infektion dar und können gelegentlich auch hämatogen und metastatisch auftreten.

Die *ulceröse Laryngitis* findet sich selten im Anschluss und in Begleitung von chronischem Katarrh; die Geschwüre sind flach, oberflächlich und haben mehr den Charakter von Erosionen.

Die ulceröse *tuberkulöse Laryngitis* (Tafel 19a u. 20) findet sich bei etwa 30% aller Fälle von chronischer Lungentuberkulose. Die Geschwüre be-

Taf. 19a. **Ulceröse tuberkulöse Laryngitis und Perichondritis laryngea.**

Eingang zum Kehlkopf verengt infolge starker Schwellung der Schleimhaut. Die Schleimhaut des Kehlkopfs und namentlich der wahren Stimmbänder stark gewulstet. — Auf dem linken Stimmband ein etwa bohnengrosses Geschwür mit zerfressenem Grund und unregelmässigen Rändern. Von der Tiefe des kraterförmigen Geschwürs gelangt man in eine eitergefüllte Höhle, welche den Ringknorpel in seinen hinteren Abschnitten umgibt.

Nebenbefunde: Subakute lobuläre käsige Pneumonie beiderseits, käsige Tuberkulose der intrathoracischen und Halslymphdrüsen sowie der mesaraischen Drüsen; akute Miliartuberkulose der Leber und Milz.

Knabe von $2^3/_4$ Jahren, hatte Masern und Rachendiphtherie überstanden; Tracheotomie. Nr. 119. 1900.

---

ginnen meist im Gebiete des hinteren Ansatzes der Stimmbänder und dringen allmählich in die Tiefe; nach Zerstörung des Perichondriums kann es zur Nekrose des Knorpels kommen. Die Geschwüre sind von zerfressenem Aussehen, blass, im Grunde und in den Rändern öfters gelblich-weisse Knötchen sichtbar, die Ränder meist stark gewulstet und aus gewucherten Epithelmassen bestehend. Frisch entstandene Geschwüre sind mehr flach, ältere tiefgreifend, buchtig. Heilung solcher Geschwüre ist jedenfalls sehr selten. Die Tuberkulose des Kehlkopfes entsteht auf dem Wege der intrabronchialen und intratrachealen Auto-Infektion, durch Verschleppung des infektiösen Bronchial- und Lungensekretes; durch die Stagnation der Sputareste in den Buchten des Kehlkopfs wird die lokale Infektion begünstigt. Die Seltenheit der Kehlkopftuberkulose bei Kindern hängt wohl mit der geringeren Häufigkeit der Lungencavernen und dem rascheren Verlauf der Kindertuberkulose zusammen.

Die *Syphilis des Kehlkopfs* tritt entweder als diffuse beetartige Infiltration der Schleimhaut (Plaques muqueuses) auf, oder in Form von buchtigen Geschwüren, die ihren Sitz meist an den Stimmbändern, auf der hinteren Wand des Kehlkopfs und an den

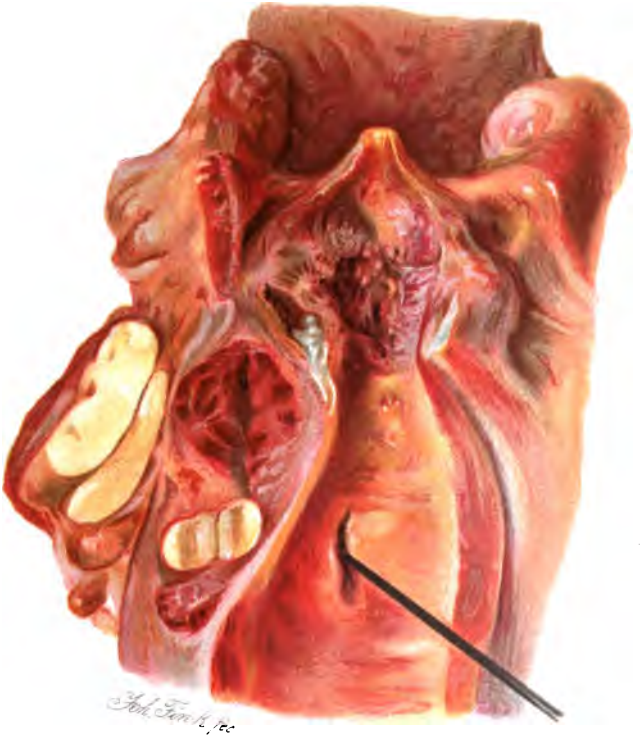

Lith. Anst F. Reichhold, München.

Rändern des Kehldeckels haben; dieselben zeigen einen speckigen, weissgelblichen Grund, gewulstete Ränder; daneben finden sich manchmal flache, knotige Gummata, unregelmässige Narben, eiterige Perichondritis und Nekrose der Knorpel.

Neubildungen des Kehlkopfs.

Die Neubildungen des Kehlkopfs (Kehlkopf-Polypen) gehören in der grossen Mehrzahl der Fälle zu den bindegewebigen Geschwülsten. Dieselben sitzen mit Vorliebe auf den wahren Stimmbändern und deren vorderer Commissur. Die erste Entwicklung lässt sich vielfach zurückführen auf vorausgehende Entzündungen und lokale Erosionen, wie sie auf katarrhalischer Basis entstehen. Am häufigsten stellen die hier in Frage kommenden Geschwülste *papilläre Fibrome und Epitheliome* dar, die mehr als die Hälfte, fast $^2/_3$ aller Kehlkopftumoren ausmachen. Ihre Oberfläche ist warzig, knollig, zottig, entsprechend der papillären Hyperplasie der obersten Schleimhautschichten. Eine zweite Gruppe der Kehlkopftumoren bilden die knotigen Fibrome (*Fibroma tuberosum*), etwa $^1/_4$ – $^1/_3$ aller Polypen ausmachend; dieselben gehen von den tieferen bindegewebigen Schichten der Schleimhaut aus und sitzen mit Vorliebe an den wahren Stimmbändern. Den Rest der Polypen bilden mit ca. $^1/_{10}$ aller Fälle einfache Schleimpolypen und Cysten (Myxofibrome, Adeno-cysto-fibrome).

Bösartige Geschwülste (Sarkome und Krebse) kommen im Kehlkopf primär sehr selten vor; das Carcinom entwickelt sich manchmal aus dem papillären Epitheliom nach längerem Bestehen desselben. Sekundär und fortgesetzt von der Umgebung kommt der Kehlkopfkrebs hie und da bei primärem Krebs der umgebenden Organe: des Rachens, des Zungengrunds, des Oesophagus, der Schilddrüse zur Beobachtung.

Tab. 20. **Ulceröse Tuberkulose des Kehlkopfs mit Nekrose des Ringknorpels.**

In der hinteren und linken Wand des Kehlkopfs ein grösserer ulceröser Defekt; in der Tiefe der buchtigen, fast kirschgrossen Höhle sieht man linkerseits einen freiliegenden käsig-kalkigen Sequester; die Innenwand der Höhle von zerfressenem Aussehen, mit eitrig missfarbigem Sekret bedeckt.

Die Schleimhaut am Eingang des Kehlkopfs, besonders im Bereich der ary-epiglottischen Falten stark geschwellt, das Lumen des Kehlkopfeingangs infolgedessen erheblich verengt. Die übrige Kehlkopfschleimhaut mässig verdickt, glatt, von blasser Farbe.

Im Leben war das Symptomenbild so eigentümlich, dass man einige Zeit an Kehlkopfkrebs dachte. — Direkt unterhalb des Kehlkopfes im Anfangsteil der Trachea ein klaffender, spaltförmiger Substanzverlust, von einer Tracheotomie herrührend. Ausser der schweren ulcerösen und nekrosierenden Kehlkopfaffektion fanden sich bei dem 47 jährigen Patienten chronische Lungentuberkulose und ulceröse Tuberkulose des Dickdarms.

Tab. 21. **Akutes entzündliches Glottisödem.**
Akuteste erysipelatöse Pharyngo-Laryngitis.

Die Schleimhaut am Kehlkopf-Eingang, namentlich der Epiglottis und der ary-epiglottischen Falten, sehr stark geschwellt und gerötet, infolgedessen der Kehlkopf-Eingang fast verschlossen. — Zungengrund und Tonsillen zeigen ähnliche Beschaffenheit der Schleimhaut: blaurote Verfärbung und bedeutende Schwellung.

Tod durch Erstickung nach kurzem Unwohlsein auf der Fahrt ins Krankenhaus, nachdem Patient noch am Abend zuvor öffentlich als „Colossalmensch" aufgetreten war.

Patient litt an hochgradiger Fettsucht — infolge erblicher Anlage; Körpergewicht im 14. Lebensjahre schon 90 Kilo, beim Tode 201 Kilo. — Die Entstehung des akuten lethalen entzündlichen Oedems auf erysipelatöse Infektion zurückzuführen. Nr. 92, 1894.

Herzgewicht 1090 g (1 : 184), Leber 3,5 kg, Milz $^1/_2$ kg schwer.

Trachea und Bronchien.

Die *Luftröhre* beteiligt sich meistens an den verschiedenen Erkrankungen des Kehlkopfs und der Bronchien; namentlich bei entzündlichen Prozessen sind Kehlkopf und Trachea vielfach übereinstimmend betroffen, z. B. bei croupöser Laryngo-Tracheïtis im Anschluss an Rachendiphtherie.

Usur und Nekrose der Luftröhre wird hie und da bewirkt durch ein Aneurysma der Brustaorta, ferner durch Krebs der Speiseröhre; im ersteren Falle kommt es zu plötzlichem Bluterguss aus der Rupturstelle des Aneurysma; im letzteren Falle zu fötider Bronchitis und Schluckpneumonie.

Verletzungen der Luftröhre sind meist operativen Ursprungs (Tracheotomie) oder entstehen zufällig z. B. bei Selbstmordversuchen, wenn Schnittwunden die Trachea eröffnen; bei gleichzeitiger Verletzung grosser Gefässe dringen grössere Massen von Blut in die Trachea und können Erstickung bedingen; ebenso können bei gleichzeitiger Verletzung der Speiseröhre Speisemassen eindringen. Kleinere Tracheal-Wunden heilen bei normalem Verlaufe unter Bildung einer linearen bindegewebigen Narbe; manchmal bleibt eine Fistel zurück.

Verengerung und Deformitäten der Trachea entstehen am häufigsten durch Kompression von aussen, z. B. infolge von Abscessbildung in der Umgebung, durch Aneurysmen, am häufigsten durch Vergrösserung der Schilddrüse, die zur säbelscheidenartigen Stenose der Trachea (Fig. 13—23) führt, ferner zur Verminderung des elastischen Widerstands der Knorpelringe, zu Atrophie der Knorpelringe oder bindegewebiger Metamorphose derselben. Plötzlicher Erstickungstod („Kropftod") wird bei derartigen Patienten beobachtet infolge rascher Drehung des Kopfes oder nachts bei unpassender Lagerung des Kopfes und des Halses.

Ausserdem wird das Lumen der Luftröhre gelegentlich verengt und verlegt durch aspirierte Fremdkörper, seltener durch strikturierende syphilitische Narben und Infiltrationen, die an der Bifurkation ihren Sitz haben.

Tuberkulöse Geschwüre sind in der Trachea verhältnismässig seltene Vorkommnisse, manchmal finden sie sich fortgesetzt von der Schleimhaut des Kehlkopfs aus; dieselben stimmen im wesentlichen

Fig. 13—23. **Kropf-Stenosen der Trachea.***)

Fig. 13. ***Säbelscheide*** bedingt durch gleichmässige Vergrösserung beider Schilddrüsenlappen bei medianem Verlauf der Trachea.

Fig. 14. ***Einseitige Compression der Trachea*** durch einseitige Struma.

Fig. 15. ***Spiralig gekrümmte Säbelscheide***, dadurch entstanden, dass die Trachea von beiden Seiten her komprimiert ist, aber auf beiden Seiten nicht genau in derselben Höhe. Struma mässig gross.

Fig. 16. ***Spiralförmig gekrümmte Säbelscheide***: Compression durch eine sehr grosse rechtsseitige Struma, die zugleich stark nach hinten entwickelt ist und dadurch die Trachea von rechts und hinten komprimiert, während gleichzeitig ein kleinerer Lappen tiefer auf die Trachea von links und mehr vorne her drückt.

Fig. 17. ***Spiralförmig gekrümmte Säbelscheide:*** Beiderseits eine sehr stark ausgebildete Struma retrooesophagea, die durch unregelmässige Höcker an der der Trachea zugekehrten Seite die Spiralform der letzteren erzeugt hat.

Fig. 18. ***Eigentliche Säbelscheide***, durch gleichmässige Vergrösserung beider Schilddrüsenlappen bei medianem Verlaufe der Trachea entstanden (wie Nr. 13, 19 und 23).

Fig. 19. ***Säbelscheide***; Entstehung wie bei 18.

Fig. 20. ***Bogenförmig gekrümmte Säbelscheide***, bei nahezu gleichstarker Hypertrophie beider Schilddrüsenlappen hat sich der rechtsseitige mehr in die Tiefe gegen die Trachea zu entwickelt.

Fig. 21. ***Unregelmässige Compression der Trachea*** durch ein mächtiges Carcinom der Schilddrüse (Str. maligna).

Fig. 22. ***Doppelte Compression der Trachea:*** im oberen Teile vom Ringknorpel abwärts von vorne her; beide Lappen und der Isthmus stark vergrössert, der rechte Lappen weit nach vorn reichend und die obere Compression erzeugend; weiter unten erscheint die Trachea von links her eingebogen durch den linken Schilddrüsenlappen.

Fig. 23. ***Säbelscheide einseitige Compression:*** der rechte Schilddrüsenlappen faustgross, der linke wallnussgross.

---

mit den Veränderungen im Kehlkopf überein oder bilden multiple, dicht aneinanderstehende, lentikuläre Defekte in der gleichzeitig stark geröteten und diffus entzündeten Schleimhaut.

---

*) Nach E. Müller (Tübingen): Bruns Paul, Mitteilungen aus der chir. Klinik zu Tübingen. 3. Heft. Tübingen 1884.

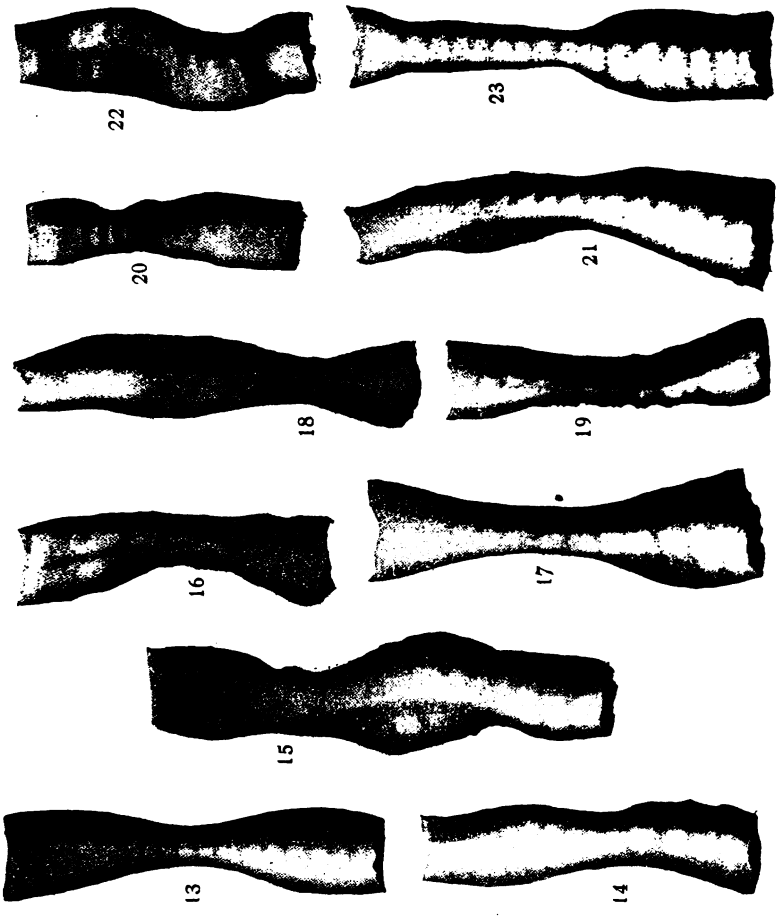

Fig. 13—23.

Tab. 22. **Bronchiektasie und Lungencirrhose.**

An der Lungenspitze findet sich im Umfange einer halben Faust das Gewebe sklerosiert und von unregelmässig und stark erweiterten Bronchialästen durchsetzt. Die Wand der letzteren verdickt, geht ohne scharfe Grenze in das umgebende cirrhotische Gewebe über, welches ausnahmsweise nicht schieferig verfärbt erscheint. Von dem umgebenden gesunden Lungengewebe ist die verdichtete Partie sehr scharf abgegrenzt, nur gegen die Lungenwurzel zu sieht man einen sich allmählich verschmälernden bindegewebigen Strang hinziehen.

Während die grösseren Bronchien normal und pathologisch der Trachea nahestehen, beteiligen sich die feineren und zartwandigen Bronchiolen an den meisten Erkrankungen des Lungengewebes.

Die *Entzündung der Bronchialschleimhaut (Bronchitis)* kömmt primär und idiopathisch vor, oder sekundär als Folgezustand und in Begleitung von Lungenkrankheiten, bei akuten Infektionskrankheiten, ferner im Anschluss an cardiale Cirkulationsstörungen bei zahlreichen Erkrankungen des Herzens und der Herzklappen, infolge deren eine Stauungshyperämie namentlich bei behindertem Abfluss in das linke Herz sich entwickelt.

Die *akute Bronchitis* lokalisiert sich in den grösseren oder feineren Bronchien und findet sich in allen möglichen Abstufungen, von den leichteren Formen angefangen mit serös-schleimigem Sekret bis zur intensiv eiterigen Bronchitis mit reichlichem, dickflüssig rahmigem oder grünlich-gelbem Sekret (Blennorrhoe). Bei mangelhafter Expektoration, wie sie bei geschwächten Patienten, bei älteren und sehr jugendlichen Individuen beobachtet wird, finden sich die Bronchien mit gelblich-weissem eiterigem Sekret gefüllt; übt man nach Einschneiden des Lungenparenchyms und vorsichtigem Abstreifen der Schnittfläche auf das Gewebe einen leichten Druck aus, so treten aus den feineren und mittleren Bronchien die Eiterpfröpfe heraus und sind leicht zu sehen.

Die *chronische Bronchitis* findet sich überaus häufig bei Erkrankung des Lungenparenchyms (Tuberkulose, Emphysem) und des Herzens (Staungs-Bronchitis). Die meist geschwellte Schleimhaut ist von braunroter Farbe, die Oberfläche mit zähen, eiterig-schleimigen Massen bedeckt; bei Ausgang in Atrophie der Schleimhaut schliesst sich manchmal sekundäre Bronchiektasie an.

Die *croupöse oder fibrinöse Bronchitis* entwickelt sich entweder absteigend im Anschluss an dieselbe Entzündung der Trachea und des Kehlkopfs oder in umgekehrter Richtung aufsteigend bei croupöser Pneumonie. Im Lumen der Bronchien, deren Schleimhaut stark geschwellt und gerötet ist, finden sich solide oder röhrenförmige, astförmig verzweigte Gerinnsel von blass-gelblicher oder grau-weisslicher Farbe, die sich bei einiger Vorsicht im Zusammenhang herausziehen lassen. Dieselbe Erkrankung kommt hie und da anscheinend idiopathisch, chronisch und recidivierend vor.

Die *diphtheritisch-nekrotisierende Bronchitis* mit Bildung nekrotisch-hämorrhagischer Herde kommt bei schweren Fällen der Rachendiphtherie sehr selten zur Beobachtung.

Die *fötide oder putride Bronchitis* entwickelt sich gleichzeitig mit oder im Anschluss an Lungenbrand, namentlich im Anschluss an aspirierte, fäulnisfähige Fremdkörper (Speisereste), — ausserdem kommt sie vor sekundär bei Bronchiektasie, wo die Verhältnisse — Anhäufung von Bronchialsekret in den erweiterten Bronchien — die Ansiedlung und Vermehrung von Fäulniserregern begünstigen. Die fötide Bronchitis führt schlimmsten Falles hie und da zu letaler Bronchopneumonie oder auch zu allgemeiner Septikämie oder Septico-Pyämie.

Verengerung der Bronchien (Bronchostenose) und Verschluss derselben kommt in den feineren Bronchien zu stande infolge von entzündlicher Schwellung der Schleimhaut, durch Anhäufung

pathologischer Produkte: Eiter, Schleim, Blut, Serum (Lungenödem), endlich durch aspirierte Fremdkörper: Hemdknöpfe, Kirschkerne, Knochenstücke etc. Fremdkörper gelangen häufiger in den rechten als in den linken Bronchus, da ersterer steiler verläuft und mehr eine direkte Fortsetzung der Trachea bildet. Ist der Fremdkörper frei beweglich oder nur lose eingekeilt, so besteht die Gefahr, dass er mit einem Hustenstoss in die Glottis geschleudert wird und nachträglich Erstickungstod eintritt. — Im Anschluss an die Fremdkörper-Bronchitis kommt es zu pneumonischen Prozessen, die nach längerer Zeit, hie und da erst nach Jahrzehnten, zum Tode führen können. Oder die Verengerung der Bronchien — namentlich der knorpellosen — ist zurückzuführen auf Druck (Kompression der Lunge durch pleuritisches Exsudat, Hydrothorax), auf die Einwirkung von Aortenaneurysmen, von Lymphdrüsen, die infolge von krebsiger, sarkomatöser oder tuberkulöser Erkrankung abnorm vergrössert sind.

Erweiterung der Bronchien (Bronchiektasie).

(Taf. 22.)

Die Bronchialerweiterung ist entweder eine diffuse, wobei das Bronchialrohr über grössere Strecken und gleichmässig erweitert befunden wird = zylindrische Bronchiektasie; oder die Erweiterungen sind mehr umschrieben, spindelförmig, sackig, rosenkranzartig angeordnet, mit Einschnürungen zwischen den einzelnen Erweiterungen. Die *wahre Bronchiektasie* ist ausgekleidet mit Schleimhaut, welche normales Flimmerepithel trägt; von einer *falschen Bronchiektasie* spricht man, wenn die mit dem Lumen der Bronchien zusammenhängenden Hohlräume nur teilweise mit epitheltragender Schleimhaut ausgekleidet sind, während ein anderer Teil infolge von nekrotischer Einschmelzung des Lungenparenchyms mit echten Cavernen übereinstimmt. — Die Ursachen der Bronchiektasien sind

mannigfaltig und aus dem anatomischen Befund oft schwer festzustellen. — Im allgemeinen spielen chronische Wandveränderungen mit Alteration der vitalen Eigenschaften (Elastizität und Kontraktilität, Atrophie der Muscularis) infolge chronisch-entzündlicher Prozesse eine Hauptrolle (nutritive Störungen), ferner sind zu nennen mechanische Einflüsse, indem der Luftdruck oft wiederholte bedeutende Steigerungen erfährt; weiterhin kann die Erweiterung beruhen auf Schrumpfung und Verdichtung des umgebenden Lungenparenchyms (hypertrophische Bronchiektasie), (Taf. 22) auf dem Zug, den das allmählich sich ausdehnende Lungengewebe, während der Resorption eines pleuritischen Exsudats auf das peribronchiale Bindegewebe, auf die Bindegewebsscheide des Bronchus ausübt; endlich wirken Anhäufungen von Exsudat offenbar begünstigend auf die Erweiterung der Bronchien, während die Erweiterung ihrerseits selbstverständlich wieder die prompte Entleerung des Sekrets hindert und die Anhäufung von eitrig-schleimigen Entzündungsprodukten begünstigt. — In der Mehrzahl der Fälle, besonders in jenen, bei welchen primäre Wandveränderungen die Hauptursache abgeben, ist die Wandung, namentlich der knorpelige und drüsige Teil der erweiterten Bronchien, atrophisch *(„atrophische Bronchiektasie“)*. — In Bezug auf die Lokalisation ist zu bemerken, dass der Unterlappen häufiger der Sitz von Bronchiektasien als der Ober- und Mittellappen ist; an der Lungenspitze kommen im Anschluss an schwielige und narbige Prozesse (Spitzentuberkulose) Bronchiektasien von geringem Umfange (erbsen- bis kirschengross) öfters vor. — Im Gefolge von Bronchiektasien beobachtet man meist hartnäckige chronische Bronchitis, gelegentlich auch die Entwicklung einer fötiden Bronchitis mit Neigung zu tödlicher Allgemein-Infektion (Septikämie).

Tab. 23. **Chronische Stauungs-Lunge.**

Die Lunge von dunkelbraunroter Farbe, verdichtet, von derber, fast fleischartiger Konsistenz. Luftgehalt vermindert, von der Schnittfläche entleert sich etwas rotbraune Flüssigkeit.

Als Ursache der Stauungs-Lunge fand sich bei der Sektion (Nr. 697, 1895) rekurrierende verrucöse und fibröse Endocarditis der Mitralis und der Aortaklappen mit Stenose und Insufficienz der Klappen, ferner eine ähnliche Erkrankung der Tricuspidalis — im Anschluss an Gelenkrheumatismus entstanden.

Als Nebenbefunde: Hypertrophie und Dilatation beider Herzabschnitte, ferner Stauungs-Organe: Stauungsmilz, Muskatnussleber, cyanotische Induration der Nieren, Stauungskatarrh des Magens, allgemeiner Hydrops. Weib, 23 Jahre alt.

Krankheiten der Lunge.

Hyperämie.

Unter den Cirkulationsstörungen der Lunge ist eine der wichtigeren und häufig beobachteten die venöse oder *Stauungs-Hyperämie.* (Taf. 23.) Dieselbe entwickelt sich bei gehindertem Abfluss des Lungenvenenblutes in den linken Vorhof (bei Klappenfehlern des linken Herzens, bei Herzermüdung) und führt zunächst zur Erweiterung des Kapillarnetzes (Kapillar-Ektasie). Die Kapillaren sind nach Art von Varicen stark geschlängelt, ragen tief in die Alveolen hinein; gleichzeitig kommt es zur Verdichtung des Lungengerüstes, zur Verbreiterung der Septa. Infolge des verstärkten Kapillar-Druckes kommt es zu fortdauernder Diapedesis roter Blutkörperchen, die sich in körniges und gelöstes Hämatoidin umwandeln. Letzteres lagert sich im Lungenstroma wie auch mit besonderer Vorliebe in den Alveolar-Epithelien und Leucocyten ab (Herzfehler-Zellen genannt, weil ihr Vorkommen in den Sputis auf Herzfehler und cardiale Stauungslunge hindeutet). Infolge der massenhaften Anhäufung des rostbraunen Farbstoffes im Lungenparenchym und der gleichzeitigen fibrillären Hyperplasie des Lungenstromas entstehen Veränderungen, die als *„braune Induration“* bezeichnet werden. In den höheren Graden erscheint die Lunge rostfarbig, in den An-

fangsstadien des Prozesses mehr braunrot gefärbt, von derberer Konsistenz; in der Regel sind die Bronchien im Zustand des chronischen Katarrhs (Stauungs-Katarrh).

Eine weitere Form der venösen Hyperämie ist die *Senkungs- oder hypostatische Hyperämie,* welche bei Herzschwäche, bei lange dauernder Agonie und permanenter Rückenlage der Patienten in den hinteren und unteren Lungenabschnitten häufig angetroffen wird. Bei dieser vitalen Hypostase erscheinen die betroffenen Lungenabschnitte mit Blut überfüllt, schwarzbraunrot verfärbt, stark durchfeuchtet, der Luftgehalt entsprechend herabgesetzt; Uebertritt des Blutes in die lufthaltigen Räume der Lunge, sowie von da aus in die Bronchien werden öfters beobachtet. Aus der hypostatischen Hyperämie entwickelt sich gelegentlich eine Pneumonie (hypostatische Pneumonie), wobei das Gewebe milzartige Konsistenz zeigt. Die postmortale Hypostase als Leichenerscheinung zeigt alle die genannten Veränderungen geringgradiger; am meisten charakteristisch finden wir diese Form bei Patienten, die eines raschen Todes gestorben sind und bei denen zwischen Tod und Sektion ein längerer Zeitraum liegt.

Lungenblutung.

Blutungen im Lungengewebe sind entweder traumatischen Ursprungs infolge von Verletzungen, namentlich durch Stich, Schuss, durch Einwirkung stumpfer Gewalten, welche den Thorax treffen; bei gleichzeitiger Läsion der Lungenpleura ergiesst sich Blut in den Pleurasack (Hämatothorax); auf der anderen Seite gelangt das Blut in die Bronchien und mischt sich daselbst mit der Luft, wird schaumig und hellrot. Ausserdem kommen Blutergüsse in der Lunge vor, wenn grössere Gefässe arrodiert werden bei ulcerösen und nekrotisierenden Entzündungen in der Lunge, z. B. bei Lungentuberkulose,

bei brandigen Prozessen. Blut, welches auf dem Wege der Aspiration von den oberen Luftwegen aus, von einer Caverne aus in die feineren Bronchien und Lungenalveolen gelangt, verursacht meist multiple dunkelbraunrote Herde, die von der Umgebung wenig scharf abgegrenzt erscheinen. Das nicht infektiöse, reine Blut, welches in der beschriebenen Weise in gesunde Lungenteile eindringt, führt zu Abschuppung des Alveolar-Epithels, des Epithels der feinsten Bronchiolen, zur Einwanderung von Leucocyten, manchmal zu sekundärer Peribronchitis, zu Wucherung des interstitiellen Bindegewebes und einer Art von Desquamativ-Pneumonie. Wenn infiziertes Blut in gesunde oder kranke Lungenteile sich ergiesst, so entstehen verschiedene Formen der Aspirations-Pneumonie.

Eine besondere Gruppe bilden die *hämorrhagischen Infarkte,* die durch Embolie der Lungenarterienäste entstehen. Diese Infarkte sind von verschiedenem Umfange — erbsen- bis welschnussgross, — erreichen manchmal die Grösse einer Faust, so dass sie den grösseren Teil eines Lappens einnehmen. Dieselben sind keilförmig, wobei die Spitze des Keils dem embolisch verstopften Arterienaste, die Basis der Lungenpleura entspricht; ferner prominieren die Herde deutlich über das umgebende Gewebe, sind von derber Konsistenz, luftleer, von schwarzroter Farbe; die bedeckende Pleura meist von einem zarten Fibrinnetz bedeckt. Nicht jede embolische Verstopfung der Lungenarterienäste führt zur Bildung eines hämorrhagischen Infarktes: bei Verstopfung von Hauptstämmen der Lungenarterie, bei hochgradiger Anämie und Herzschwäche fehlt oft jede Reaktion in dem betreffenden Gefässbezirk. Ausser durch den plötzlich entstandenen arteriellen Verschluss wird die Entstehung der Blutung begünstigt durch verstärkten kardialen Blutdruck namentlich im Gebiet der Lungenkapillaren und -Venen, wie er bei Klappenfehlern des linken

Herzens, bei degenerativen und Ermüdungszuständen des Herzmuskels vorkommt. So erklärt sich, dass hämorrhagisch-embolische Infarkte mit besonderer Vorliebe in der im Zustande der chronischen Stauung, der braunen Induration befindlichen Lunge beobachtet werden. — In der Regel gelingt es, die primäre Thrombose, welche den Ausgangspunkt der Embolie abgibt, im rechten Ventrikel oder Vorhof oder im Bereich der peripheren Venen nachzuweisen. Gelingt es nicht, eine primäre Thrombose aufzufinden, so muss an die Möglichkeit gedacht werden, dass eine autochthone marantische Thrombose im Gebiet der Lungenarterienäste ebenfalls zur Infarktbildung Veranlassung geben kann; endlich kann der primäre Thrombus ganz abgeschwemmt sein und keine Spur zurückgelassen haben.

Ist *der Embolus infektiös*, so wirkt er nicht bloss mechanisch und zirkulationsstörend, sondern er erzeugt im Bereich des verstopften Arterienbezirkes eine umschriebene eiterige Entzündung, die Bildung *metastatischer Abscesse*, die meist multipel und subpleural gelagert gefunden werden und zu sekundärer eiteriger Pleuritis führen. Solche Lungenabscesse bilden mit das anatomische Substrat der embolischen Septicopyämie, wie sie z. B. im Anschluss an infizierte Wunden, an septische puerperale Metro-Phlebitis sich entwickelt und zum Tode führt.

Das Lungenödem.

Das Oedem stellt eine sehr häufige Abweichung des Lungengewebes dar, in sehr verschiedenen Formen und Abstufungen entweder gleichmässig über beide Lungen verbreitet oder auf einzelne Teile, namentlich auf die hinteren und unteren Teile der Lunge bei horizontaler Rückenlage der Patienten beschränkt. Das Gewebe erscheint mehr oder weniger stark durchfeuchtet, der Luftgehalt entsprechend herabgesetzt, das Gewicht vermehrt;

die Konsistenz in den höheren Graden teigig, fast milzartig, das Volumen vermehrt; der Blutgehalt verschiedenartig: bei sehr rasch auftretendem Oedem meist vermehrt, bei langsam sich entwickelnden Formen herabgesetzt, manchmal fast aufgehoben. Im letzteren Falle, bei dem langsam entstehenden Oedem („chronisches Oedem") ist die auf der Schnittfläche namentlich bei leichtem Druck massenhaft abströmende Flüssigkeit nicht feinschaumig, sondern enthält nur sparsame Luftbläschen. In solchen hochgradigen Fällen, wie sie bei linksseitigen Herzklappenfehlern und langdauernder Agonie beobachtet werden, und wobei infolge übermässiger Proliferation und Abstossung des Alveolar-Epithels Uebergänge zur Desquamativ-Pneumonie sich entwickeln, ist das ödematöse Gewebe sehr blass, mürbe, zunderartig brüchig, sulzig erweicht (Pneumomalacie), ein Zustand, der gelegentlich infolge der hochgradigen Ernährungsstörung und der Ansiedlung von Fäulniserregern Uebergänge zur Gangrän zeigt. — In den Bronchien und in der Trachea findet sich bei Lungenödem ein schaumiger, öfters blutgemischter Inhalt (hämorrhagisches Oedem). — Das Lungenödem entwickelt sich aus verschiedenen Ursachen: als *collaterales Oedem* geht es Hand in Hand mit collateraler Hyperämie; in der Umgebung von entzündlichen Infiltraten gehört es teilweise in das Gebiet der serösen Entzündung. Als *cardiales* oder *Stauungs-Oedem* entwickelt es sich bei Klappenfehlern und Erlahmung des linken Herzens; in einer dritten Gruppe von Fällen ist das meist mit Hydrothorax verbundene Lungenödem Teilerscheinung des allgemeinen Hydrops (z. B. bei Nephritis) oder auf Alteration der Gefässwandungen zurückzuführen. Den grossen Einfluss der Stauung und mangelhaften Cirkulation auf die Entstehung des Oedems zeigen am deutlichsten die häufig anzutreffenden partiellen Oedeme in den hinteren Abschnitten des Ober- und Unterlappens bei horizontaler Rückenlage (*hypostatisches Oedem*).

Lungen-Emphysem.

Das Lungen-Emphysem findet sich in 2 Hauptformen: als alveoläres oder interstitielles Emphysem.

Das *Bläschen-Emphysem* der Lunge — eine chronisch-organische Lungenaffektion — ist zu unterscheiden von der *akuten Lungenblähung;* letztere stellt eine funktionelle transitorische Erweiterung der Lungenbläschen (Alveolar-Ektasie) dar, entsteht meist infolge verstärkter Inspiration und behinderter Ausatmung, wobei mehr Luft inspiriert wird, als bei der Exspiration entweichen kann. Diese akute Lungenblähung (vikariierendes Emphysem) findet sich bei zahlreichen akuten Erkrankungen der Lunge, namentlich der Kinder, bei Kapillar-Bronchitis, Pneumonie, Atelektase und zeigt sich sehr charakteristisch an den medialen Rändern der Lunge (Rand-Emphysem).

Beim *Bläschen-Emphysem* erscheinen die Lungen vergrössert, sie bedecken den Herzbeutel fast vollständig; die Lungen kollabieren nicht, fühlen sich puffig an, Fingereindrücke bleiben zurück, das Gewicht ist vermindert. Durch die Pleura hindurch sieht man die Lungenbläschen vergrössert durchscheinen; bei genauer Untersuchung ergiebt sich, dass die vergrösserten Hohlräume nicht einfach aus erweiterten Alveolen bestehen, sondern dass dieselben durch Konfluenz benachbarter Alveolen infolge von Atrophie der Septa entstanden sind.

Die Entstehung des Lungenemphysems kann durch verschiedenartige Einwirkungen bedingt sein:

Das sogenannte *mechanische Emphysem* hat zur Voraussetzung *oft wiederholte und langdauernde übermässige Inspirationen und lange anhaltende Exspirationen.* Infolge des dauernd erhöhten intraalveolären Druckes kommt es zu stärkerer Spannung der Alveolar-Septa, zur Kompression derselbsn von zwei Seiten; die gleichzeitig eintretende Spannung der Gefässmaschen führt zu Dehnung und Verengerung der Gefässe und Behinderung der Cirkulation. Infolge der übermässigen Spannung und Zerrung

der Gefässmaschen werden dieselben derart verengt, dass die Kapillaren zuletzt nur mehr von Serum durchströmt werden, ungenügend für die Ernährung des gefässreichen Gewebes. Das Capillarnetz verödet teilweise, das Epithel verfettet, die elastischen Elemente weichen aus, schwinden: auf diese Weise kommt es zu partieller Usur der Septa, zur Bildung von Defekten, die immer grösser werden, bis schliesslich zwei und mehrere Alveolen konfluieren. Die Abnahme der Scheidewanddicke wächst progressiv mit der Zunahme des Alveolenumfangs. Diese Rarefikation und Atrophie des Lungengerüstes, eingeleitet durch die Gefässverödung, wird sich bei schlecht genährten und jugendlichen Individuen rascher und leichter entwickeln, weil hier die nutritiven und physikalischen Verhältnisse der Lunge eine grössere Disposition bedingen. Dies gilt teilweise auch für das *senile Emphysem,* wo der primäre Schwund des Lungengewebes ohne allgemeine Vergrösserung des Lungenvolumens die Hauptrolle spielt und wo ein normaler oder wenig erhöhter Druck das ungenügend ernährte Lungengewebe in ähnlicher Weise wie beschrieben zu alterieren vermag. Aus dem Gesagten erklärt sich, dass die reine Form des mechanischen Emphysems — gleichsam als Berufskrankheit — sich mit Vorliebe bei Menschen findet, die ihre Lungen übermässig, langdauernd und oft wiederholt anstrengen, z. B. beim Spielen von Blasinstrumenten, bei anhaltendem und sehr lautem Sprechen und Schreien, bei übermässigen Muskelanstrengungen, forcierten Märschen, übermässigem Bergsteigen. (Häufigkeit des Emphysems bei Pferden, die ihre Lungen stark in Anspruch nehmen).

Durch länger dauernde Bronchitis und gleichzeitige Behinderung der Exspiration wird die Entstehung des Emphysems begünstigt; umgekehrt disponiert die Verödung der Lungenkapillaren zu Cirkulationsstörungen in der Bronchialschleimhaut und zu sekundärem Bronchialkatarrh.

Von grosser Bedeutung sind die *Folgen des Lungenemphysems für das Herz und die Cirkulation:* infolge der Verödung eines Teils der Lungenkapillaren kommt es zur Rückstauung des Blutes in die Lungenarterien, zur Drucksteigerung im rechten Herzen, zu Dilatation und kompensatorischer Hypertrophie des rechten Ventrikels und Vorhofs; zuletzt bei mangelhafter Kompensation von seiten des rechten Herzens und bei Ermüdung desselben, die auch zur Todesursache werden kann, zur allgemeinen venösen Stauung. Wie bei einer Mitralstenose finden wir chronische Stauungs-Erscheinungen: Muskatleber, cyanotische Induration der Milz und Nieren, Stauungs-Katarrh im Magen und Darmkanal, mässigen Hydrops, mit einem Worte: wenn infolge von Lungenemphysem der Tod eintritt, so ist dies immer ein Herztod, kein Tod von den Lungen aus.

Das *interstitielle oder interlobulare Emphysem* (Taf. 24) kommt dadurch zustande, dass durch Zerreissung der Alveolar-Wandung Luftbläschen in das interlobuläre Bindegewebe der Lunge übertreten. — Im subpleuralen Bindegewebe, wie auch auf der Schnittfläche, sieht man die Luftbläschen — meist stecknadelkopf- bis hanfkorngross — perlschnurartig aneinander gereiht. In einzelnen Fällen kann sich die Luft auf das Bindegewebe der Lungenwurzel, des Mediastinums, von hier aus auf die Subcutis des Halses und der angrenzenden Teile (subcutanes Emphysem) verbreiten. Das interstitielle Emphysem entwickelt sich terminal infolge heftiger Dyspnoë, namentlich leicht in der kindlichen, zarten Lunge, besonders bei Diphtherie, bei Bronchitis und Pneumonie.

Atelektase.

Man versteht unter Atelektase eine mangelhafte Ausdehnung des Lungenparenchyms; sie findet sich diffus über beide Lungen verbreitet (fötale Atelek-

Tab. 24. **Interstitielles Emphysem der Lunge**, Kind.

Auf der Oberfläche der Lunge im subpleuralen Bindegewebe finden sich an einer Stelle zusammengedrängt zahlreiche Luftbläschen, die sich durch ihre graue Farbe deutlich von dem ziegelroten normalen Lungengewebe abheben. Vielfach sind die Luftbläschen strangförmig in Reihen, manchmal rosenkranzartig angeordnet. Im Parenchym der Lunge (auf der Abbildung nicht sichtbar) finden sich ähnliche strangförmige Luftbläschen, meist im interlobulären Bindegewebe eingelagert.

---

tase) oder lokalisiert in einzelnen Läppchen oder Lappen.

Das so veränderte Lungengewebe ist eingesunken, blaurot oder aschgrau verfärbt, luftleer, schneidet sich zäh, milzartig; atelektatische Partien der Lunge lassen sich von den Bronchien aus aufblasen, während dies bei der entzündlich infiltrierten, luftleeren Lunge nicht gelingt. Man unterscheidet folgende Formen:

Fötale oder *kongenitale Atelektase;* dieselbe betrifft entweder die ganze Lunge und ist die totale Atelektase der neugeborenen Kinder ein sicheres Merkmal, dass das Kind nach der Geburt nicht geatmet hat, d. h. tot geboren wurde. Bei Lebensschwäche, mangelhafter Funktion des Atmungsmechanismus finden sich lufthaltige hellrote Teile neben atelektatischen Abschnitten.

Die *erworbene Atelektase* entsteht durch verschiedene Ursachen: Infolge eines von aussen auf die Lunge wirkenden Druckes kommt es zu *Kompressions-Atelektase,* z. B. bei Anhäufung von Flüssigkeit oder Luft in der Pleurahöhle (Hydro-Pyo-Pneumo-Thorax); bei mässigen Exsudat-Anhäufungen werden nur die unteren und hinteren Teile der Lunge luftleer; bei sehr reichlichem Flüssigkeitserguss in die Pleurahöhle wandelt sich die gegen die Lungenwurzel zu retrahierte Lunge in eine kaum handgrosse, flache, kuchenartige Masse um, die blut- und luftleer, lederartig zäh, bleigrau oder schiefrig verfärbt erscheint. Je frischer die

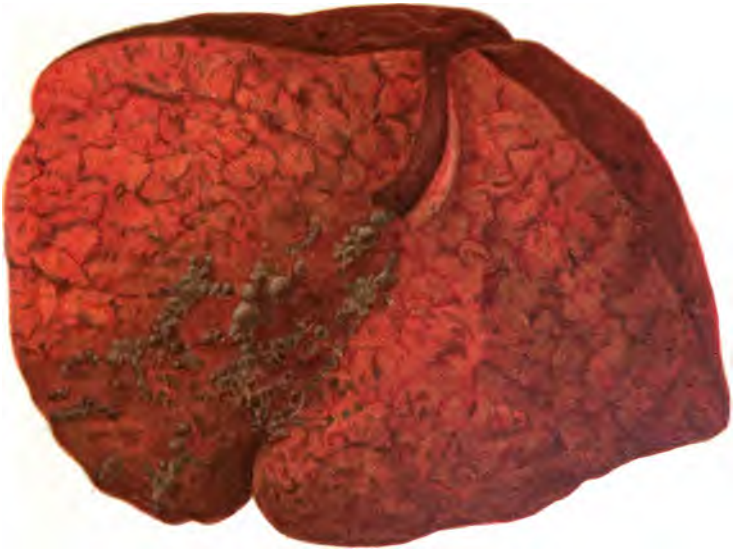

Atelektase und je kürzer sie besteht, um so leichter dringt Luft wieder ein und erfolgt restitutio in integrum; je älter die Atelektase, um so schwieriger liegen die Verhältnisse für die Ausgleichung, Momente, welche zur frühzeitigen operativen Entfernung der Pleura-Exsudate dringend auffordern. — Auf Druck von aussen ist auch jene Form der Atelektase zurückzuführen, die in der Umgebung der Unterlappen bei abnormem, länger dauerndem Hochstand des Zwerchfells infolge übermässiger Ausdehnung der Bauchhöhle (Meteorismus, Peritonitis) sich hie und da entwickelt.

Die *Verstopfungs-Atelektase* entsteht durch Verschluss der Bronchien infolge von Schwellung der Schleimhaut und Anhäufung von Sekret. Entsprechend dem Verzweigungsgebiet der verstopften peripheren Bronchien sieht man am häufigsten an den scharfen Rändern der Lungenlappen lobuläre eingesunkene, blaurot verfärbte und luftleere Herde, die konfluierend allmählich den grösseren Teil eines Lappens einnehmen können. Diese Form findet sich am häufigsten bei infantiler Bronchitis.

Symmetrische Atelektasen der hinteren und unteren Lungenabschnitte finden sich gelegentlich bei Kindern, die an Rachendiphtherie oder Keuchhusten zu Grunde gegangen sind; neben der Verstopfung der Bronchien kann hier die veränderte Mechanik der Atembewegungen eine Rolle spielen, welche zu übermässiger Ausdehnung der oberen Lungenabschnitte und Kompression der unteren führt.

Staub-Inhalations-Krankheiten.

Pneumonokoniosis.

(Taf. 25.)

Die lufthaltigen Räume der Lunge nehmen fortwährend Staubteilchen auf; ein Teil wird mit der Exspirationsluft und dem Bronchialsekret wieder

Tab. 25. **Staubinhalationskrankheiten der Lunge.**
Pneumonokoniosis.

a) Rote Eisenlunge, Siderosis.

Das Lungengewebe luftleer, von sehr derber, brettartiger Konsistenz, von rotbrauner Farbe; durch die Pleura hindurch und im Parenchym sieht man unregelmässige, blassgraue, fibrös verdichtete Partien, die fast pigmentfrei sind. — Die Lunge stammt von einer Arbeiterin, die mehrere Jahre hindurch in einer Nürnberger Fabrik damit beschäftigt war, Fliesspapier durch trockene Einreibung von „Englischrot" (Eisenoxyd) rot zu färben. (Das Präparat wurde dem Pathol. Institut zu München von Herrn Medicinalrat Dr. Merkel in Nürnberg übermittelt.)

b) Kohlenlunge, Anthrakosis. (Bergmannslunge.)

Stück einer Lunge, die im ganzen ziemlich gleichmässig schieferig schwarz gefärbt ist. Auf der Pleurafläche wie auf der Schnittfläche sieht man das interlobuläre Bindegewebe etwas heller, mehr grauschieferig verfärbt. Das Lungenparenchym verdichtet. Das Organ stammt von einem Bergmann, der mit 50 Jahren infolge einer komplizierten Oberschenkelfraktur starb und ca. 35 Jahre in einem Kohlenbergwerk gearbeitet hatte.

c) Steinstaub-Lunge, Chalikosis.

Die Lunge ist auf der Oberfläche von stahlblauer Färbung, deutlich gefleckt und fühlt sich fast reibeisenartig an. Unter der Pleura und ebenso im Parenchym finden sich zahlreiche, derbe, stecknadelkopf- bis hanfkorngrosse Knötchen eingesprengt, die vielfach schwach angedeutet einen grauschieferigen Hof zeigen. Neben der multiplen Knötchenbildung ein gewisser Grad von Anthrakosis (Chalikosis anthrakotica). Die blasse Farbe des Gewebes, die namentlich auf der Schnittfläche deutlich hervortritt, ist künstlich erzeugt durch Aufbewahrung der Lunge in Spiritus. Patient war Steinmetz.

---

nach aussen abgegeben, ein Teil wird vom Lungengewebe aufgenommen, teilweise im Parenchym fixiert, teilweise auf den Lymphbahnen weitertransportiert. In Bezug auf den pathogenen Einfluss der einzelnen Staubarten sind von Wichtigkeit: die Qualität und Quantität der Staubart, die Dauer der täglichen Einatmungs-Periode, ob der Staub kontinuierlich oder mit Unterbrechungen inhaliert wird, ferner die Vulnerabilität der Lunge und des Individuums. Gesunde Lungen befördern den Staub leichter wieder heraus, in kranken dagegen wird er in grösseren Mengen zurückgehalten.

a

b

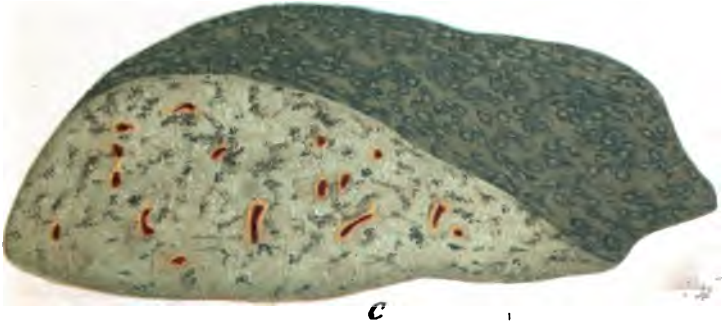

c

Die Staubpartikelchen, mikroskopisch und chemisch sowohl im Lungengewebe wie auch in den peribronchialen Drüsen nachweisbar, werden von der Alveolar-Wandung aufgenommen und teils frei, teils eingeschlossen in Phagocyten auf dem Wege des Saft- und Lymphstroms weiter befördert. Ein Teil wird in den Lungen festgehalten und erzeugt dort verschiedenartige pathologische Prozesse. Der in dem Lungengewebe sich ablagernde Staub liegt teils intracellular, teils frei im Gewebe. Während die Alveolar-Wände meist wenig Staub-Einlagerung zeigen, findet sich derselbe reichlicher im periinfundibulären, peribronchialen, perivasculären und subpleuralen Bindegewebe.

Als *wichtigere Formen der Pneumonokoniose* unterscheidet man:

1. *Anthrakosis, die Russ- oder Kohlenlunge,* (Taf. 25 b) die häufigste Form der Staublunge, die in zahlreichen Abstufungen bei der Mehrzahl der Menschen sich vorfindet. Die Lungen erscheinen in den Anfangsstadien leicht schwärzlich — teils fleckig, teils netzartig verfärbt; die Russkörner sind sehr klein, rundlich, ziemlich regelmässig in der Form *(Russlunge)*, während die Partikelchen der Holz- und Steinkohle mehr unregelmässig geformt, zackig, eckig, spitzig aussehen und öfters einen bedeutenden Umfang erreichen *(Kohlen- oder Bergmannslunge).*

Die Initialstadien und geringgradigere Russeinlagerung bezeichnet man als *Anthrakosis simplex* zum Unterschied von hochgradigeren Formen, die durch tiefergreifende Veränderungen des Lungenparenchyms charakterisiert sind: *Indurative Anthrakosis*, die typische Bergmannslunge, öfters kombiniert mit der *Chalikosis* (indurative Anthrako-Chalikosis). Die Russ- und Kohlenstaub-Anhäufung ist in der Regel subpleural stärker als im Parenchym; die Oberlappen sind in der Regel etwas stärker belastet als die Unterlappen, die Lungenspitze ist

nicht stärker infiltriert als die übrigen Teile der Oberlappen. Der unmittelbar an der Wirbelsäule hinter dem Hilus liegende Teil beider Lappen ist ebenfalls stark belastet. Die sich berührenden Kanten der Ober- und Unterlappen zeigen meist einen intensiv schwarzen Saum; die Flächen, welche die kostale Pleura nicht berühren, sind in ihrem subpleuralen Teile wenig russhaltig. Im Lungenparenchym ist die Russverteilung eine ziemlich gleichmässige; schwielig verdichtete Partien sowie die Umgebung von Cavernen zeigen meist stärkere schieferige Verfärbung.

2. *Chalikosis — Steinstaublunge* (Taf. 25c) findet sich bei Arbeitern, die in Steinstaub-Atmosphäre beschäftigt sind, namentlich bei Steinhauern, Mühlsteinarbeitern, Glasschleifern, Edelstein-Arbeitern. Hierher gehört in der Hauptsache auch die Einatmung von Strassenstaub. Der hauptsächlich aus Kieselerde und Kalkbestandteilen zusammengesetzte Mineralstaub reizt die Schleimhaut des Respirationskanals wie auch das Lungengewebe weit intensiver als Russ- und Kohlenstaub. In den vorgeschritteneren Fällen kommt es zu fibröser Peribronchitis und Perivasculitis, hie und da auch zu chronischer Bronchopneumonie. Bei längerer und intensiverer Einwirkung, namentlich von seiten der inhalierten unregelmässig eckigen und spiessigen Quarzkörner kann eine diffuse Erkrankung des Lungengewebes: *Chalikosis indurativa*, sich entwickeln. In der Regel findet man in ausgesprochenen Fällen bei der Steinstaublunge die Pleura reibeisenartig uneben durch zahlreiche, etwa hanfkorngrosse, subpleural eingelagerte, fibröse Knoten und Knötchen, die auch auf der Schnittfläche sicht- und fühlbar sind.

3. *Siderosis — Metallstaublunge* findet sich in mehreren Varietäten; als rote Eisenlunge (Taf. 25a), wenn rotes Eisenoxyd, wie es z. B. zum Färben von Fliesspapier verwendet wird, in

einer grösseren Menge längere Zeit hindurch inhaliert wird, als *schwarze Eisenlunge*, wenn Eisenoxyduloxyd eingeatmet wird. Im Anfange findet man ähnlich wie bei der Steinstaublunge kleine, grau durchscheinende Knötchen, später derbe, fibröse Knötchen und Knoten, die die Neigung haben, zu konfluieren, und das Bild einer dicht genagelten Schuhsohle bieten; zuletzt entsteht in den vorgeschrittenen Stadien eine diffuse Cirrhose, die namentlich bei Einatmung von rotem Eisenoxyd durch ihre intensiv rostfarbene Zeichnung sehr charakteristisch aussieht.

Am gefährlichsten auf die Lunge wirkt offenbar der Staub der sogenannten Thomasschlacke, der in hohem Grade reizend auf das Lungengewebe einwirkt, und namentlich zur Entstehung der typischen, infektiösen, croupösen Pneumonie disponiert.

In ähnlicher Weise, jedoch weniger gefährlich, wirkt die *habituelle Einatmung vegetabilischer Staubarten*, die sich bei der Bearbeitung von Tabak, Baumwolle, Getreide, Holz, Hanf, Flachs etc. entwickeln.

Alle diese Substanzen, namentlich vermengt mit pathogenen Keimen, erzeugen leicht Bronchitis, Reizzustände in der Lunge, sogenannte accessorische Prozesse, die bei Einatmung von mineralischen und metallischen Substanzen in Form von katarrhalischer und croupöser Pneumonie und besonders der accessorischen Tuberkulose häufig auftreten. — Die Thatsache, dass in der charakteristischen Russ- oder Kohlenlunge Tuberkulose verhältnismässig selten angetroffen wird, wird von manchen auf die spezifische (anti-bakterielle?) Wirkung der Kohle zurückgeführt; jedenfalls werden durch die indurativen und produktiven Prozesse, welche bei manchen Koniosen der Lunge angetroffen werden, zahlreiche Lymph- und Blutbahnen verlegt, die sonst die Verbreitung und Verschleppung des tuberkulösen Giftes begünstigen.

Andererseits werden die Verbreitung und das Fortschreiten ursprünglich latenter und lokalisierter tuberkulöser Prozesse in der Lunge durch Inhalation der verschiedenen Staubarten begünstigt, Heilung und Stillstand tuberkulöser Prozesse ungünstig beeinflusst.

Entzündung der Lunge (Pneumonie).

Katarrhalische Pneumonie.

Lobuläre Pneumonie, Bronchopneumonie.

Taf. 27 b.

Die katarrhalische Lungenentzündung entwickelt sich absteigend, zentrifugal, indem der entzündliche Prozess sich von der Schleimhaut der feineren Bronchien (Kapillar-Bronchitis) auf die entsprechenden Lungenläppchen fortsetzt (bronchogene Pneumonie). Die Entzündung befällt mit Vorliebe die unteren und hinteren Lungenabschnitte; in dem lufthaltigen, hellroten Gewebe sieht man eingestreut lobuläre Herde, die durch ihre dunkelblaurote Farbe, derbere — milzartige — Konsistenz sich scharf von der Umgebung abheben; die Schnittfläche ist nicht glatt, sondern flach-höckerig, indem die infiltrierten, luftleeren oder nur Spuren von Luft enthaltenden Lobuli leicht prominieren und sich durch ihre anfangs dunklere, später hellere Farbe, grösseren Blutgehalt von der Umgebung abheben. Streift man die Schnittfläche ab und übt auf das Gewebe einen leichten Druck aus, so quellen aus den durchschnittenen, feineren Bronchialästen förmliche Eiterpfröpfe von rahmiger Beschaffenheit heraus. Im weiteren Verlaufe sieht man auf der Schnittfläche oder durch die Pleura hindurch namentlich die zentralen Teile der ergriffenen Lobuli etwas heller gefärbt, manchmal graugelblich gesprenkelt, entsprechend der beginnenden eiterigen Einschmelzung, die bis zur Abscessbildung fortschreiten kann.

Bei grösserer Ausbreitung des Prozesses können die lobulären Herde konfluieren, so dass schliesslich der grössere Teil eines Lappens oder der ganze Lappen (konfluierende lobuläre Pneumonie) splenisiert erscheint. — Die Pleura ist in der Regel nicht beteiligt oder zeigt nur die Anfangsstadien einer fibrinösen Entzündung. — Das Exsudat ist vorwiegend eiteriger Natur, öfters finden sich auch geringe Mengen von Fibrin und Alveolar-Epithelien in wechselnder Zahl in den Alveolen der erkrankten Teile.

Das charakteristische Krankheitsbild erscheint in den Unterlappen weniger charakteristisch und verwaschen, wenn gleichzeitig Hypostase und Oedem sich hinzugesellen (schlaffe marantische Pneumonie); häufig finden sich daneben lobuläre Atelektasen infolge der Verstopfung von Bronchien. Bei der Entstehung spielen mangelhafte Expektoration des Bronchialsekrets, Senkung desselben nach den tieferen Teilen der Lunge, ferner eine gewisse Schwäche des Respirations-Mechanismus, gesunkene Triebkraft des Herzens eine Rolle, und kommt diese Pneumonie mit Vorliebe bei Kindern, Greisen und marantischen Patienten vor — namentlich accessorisch bei Diphtherie, Scharlach, Masern, Keuchhusten, infantiler Gastro-Enteritis, Typhus etc. — Als Infektionserreger findet sich meistens der Diplococcus der Pneumonie, — ungefähr in der Hälfte der Fälle allein, in der anderen Hälfte gleichzeitig mit anderen Mikroorganismen (Bacterium coli, Staphylococcus pyogenes aureus oder Streptokokken). Der Prozess geht in Heilung aus oder endet tödlich — wobei umschriebene eiterige Einschmelzung (Abscessbildung) oder Gangrän ungünstige Komplikationen darstellen. In seltenen Fällen kommt es zu verschleppter Lösung des Exsudats oder zum Ausgang in Induration (interstitielle fibröse lobuläre Pneumonie) — mit Verdickung der Septa sowie der interlobulären Gerüstbalken.

Tab. 26. **Croupöse Pneumonie.**
Stadium der roten Hepatisation.

Der Unterlappen der rechten Lunge von gleichmässiger, fast leberähnlicher Konsistenz und braunroter Farbe; die Schnittfläche feinkörnig granuliert, Luftgehalt aufgehoben. Bei Druck entleert sich aus den grösseren und mittleren Bronchien grauer, eiterähnlicher Inhalt in reichlicher Menge.

Bei dem schwächlich gebauten und schlecht genährten Patienten (Nr. 677, 1895) mit 42,5 kg Körpergewicht war der Tod etwa am 6. Tage der Krankheit eingetreten.

Der geschilderten Form nahestehend ist die *Schluck- oder Aspirations-Pneumonie,* die sogenannte *Fremdkörper-Pneumonie.* Dieselbe entsteht dadurch, dass zersetzungsfähige Speisen und Getränke, infektiöser Mundinhalt, nekrotische Exsudat- oder Gewebsmassen in die Bronchien eindringen. Die Schluckpneumonie findet sich ebenfalls fast ausschliesslich in den unteren und hinteren Lungenabschnitten; die Initialstadien verhalten sich ähnlich wie die oben beschriebene Bronchopneumonie; die infiltrierten Lobuli zeigen jedoch sehr bald die Neigung zu brandigem Zerfall, sind übelriechend, missfarbig; das Gewebe wird zunderartig, schmutzig schwärzlich; an Stelle des Eiters findet sich Brandjauche, die bedeckende Pleura wird ebenfalls in Mitleidenschaft gezogen, es kommt zu eiteriger und eitrig-jauchiger Pleuritis. — Die Schluckpneumonie wird besonders beobachtet bei Patienten, deren Schlingmechanismus nicht mehr normal funktioniert, bei schweren Fieberformen mit Bewusstseinsstörungen, bei Geisteskranken, bei Erkrankungen des Gehirns und der Hirnhäute, nach Aethernarkose und namentlich auch bei Patienten, die künstlich ernährt werden, ferner bei Perforation eines Carcinoms des Oesophagus in die Trachea oder in die Bronchien.

Croupöse oder fibrinöse Pneumonie.

Taf. 26, Taf. 27.

Eine akute infektiöse primäre Entzündung des Lungenparenchyms, in der Mehrzahl der Fälle durch

Tab. 26.

Lith.Anst.v.F.Reichhold, München.

den Diplococcus der Pneumonie (Fränkel-Weichselbaum) bedingt. Das Exsudat ist zellig-fibrinös und hämorrhagisch; die Erkrankung ist eine lobäre, selten lobuläre, manchmal die ganze Lunge ergreifend, verbunden mit Pleuritis (Pleuro-Pneumonie) und croupöser aufsteigender Bronchitis.

Der Prozess zeigt analog dem klinischen Bilde auch anatomisch einen typischen Verlauf: Im Beginn *(I. Stadium)* erscheint das Lungengewebe blut und saftreich, geschwellt (Engouement, Stadium der Anschoppung), der Luftgehalt vermindert. Nach kurzer Zeit (1—2 Tagen) schliesst sich *rote Hepatisation* (II. Stadium) an (Taf. 26.); an Stelle der teigigen und milzartigen Konsistenz tritt eine leberartige; die ergriffenen Lappen sind von bedeutendem Volumen und Gewicht, luftleer, von braunroter Farbe, indem ein starres, zellig-fibrinöses und hämorrhagisches Exsudat in die lufthaltigen Räume der Lunge sich ergiesst. Die Pleura ist gespannt, das Parenchym ziemlich stark durchfeuchtet, die Schnittfläche feinkörnig granuliert, indem die alveolaren Fibrinpfröpfe über das Niveau der Schnittfläche heraustreten und bei scharfem Darüberstreifen mit dem Messer als sandkorngrosse Partikel in grösserer Zahl mit unbewaffnetem Auge sichtbar sind. — In schweren und tödlichen Fällen reiht sich als III. Stadium, etwa am 7.—8. Tage, die *graue Hepatisation* (Taf. 27.) an: an Stelle der roten und braunen Farbe tritt ein grauer Ton — offenbar infolge raschen Zerfalls der roten Blutkörperchen und Resorption des Blutfarbestoffs; das Gewebe ist saftreicher, brüchig, von der Schnittfläche lässt sich ein rahmiger, fast eiterartiger Saft in reichlicher Menge ausstreifen. In manchen Fällen kommt es zu förmlicher eiteriger Infiltration der ergriffenen Lungenteile, selten zu Abscessbildung und brandigem Zerfall. — Der tödliche Ausgang, in etwa $^1/_5$ aller Fälle und fast gesetzmässig im Stadium der beginnenden grauen Hepa-

Tab. 27. **Croupöse Pneumonie.**

Stadium der grauen Hepatisation. (7. Tag.)

Lobäre croupöse Entzündung des rechten Oberlappens, sowie der angrenzenden Teile des Mittel- und Unterlappens, Stadium der grauen Hepatisation. Tod am 7. Tage nach Auftreten des initialen Schüttelfrosts. — Die infiltrierten Lungenteile von derber, leberartiger Konsistenz, vollständig luftleer, Gewicht 1070 g; die Schnittfläche von trübgrau-rötlicher Farbe, feinkörnig granuliert mit eingestreuten schieferig-schwärzlichen streifigen Flecken (Anthrakosis mässigen Grades). Links unten und rechts aussen sieht man auf der Pleura eine weissgelbliche, teilweise rötlich tingierte lockere Pseudomembran, aus Leucocyten und Fibrin zusammengesetzt, im Pleurasack $^1/_4$ Liter serös-eiterigen Exsudats. — An der Lungenwurzel mehrere schwärzliche peribronchiale Lymphdrüsen eingelagert. Neben der tödlichen Pneumonie und eiterig-fibrinösen Pleuritis fanden sich beginnende Pericarditis (Rötung und sammtartige Trübung des Epicards über den Vorhöfen), ferner verrucöse chronische Endocarditis der Mitralis und Aortaklappen. Die 23jährige Patientin, Kellnerin (Nr. 647, 1894), hatte seit ihrem 10. Lebensjahre wiederholt an Gelenkrheumatismus gelitten.

---

tisation (6.—8. Tag) eintretend, ist meistens durch Oligämie und Herzschwäche bedingt. — Beim Ausgang in Heilung kommt es vom 7. Tage an zur Lösung und Resorption des Exsudats, wobei unter Einleitung normaler Cirkulationsverhältnisse und lebhafter Regeneration der Alveolar-Epithelien eine Peptonisierung und fettige Degeneration der geronnenen Exsudatmassen die Aufsaugung derselben einleiten. An Stelle des Exsudats tritt allmählich Luft und am Ende der 3. Woche erscheint die Lunge wieder funktionsfähig. Nur die aus der akuten exsudativen, meist sero-fibrinösen Pleuritis hervorgehende, totale oder partielle Verwachsung der Pleurablätter (Adhäsiv-Pleuritis) bildet zeitlebens den einzigen Rest der überstandenen und geheilten Pleuro-Pneumonie. — Manche Pneumonien haben von Anfang an einen perniciösen, mehr septischen Charakter, wobei Streptokokken und Staphylokokken im Spiele sind, oder sie werden im Verlaufe erst malign durch sekundäre Mischinfektion. In solchen Fällen finden sich bei der Sektion als Nebenbefunde

nicht selten: eiterige Pleuritis, Endo- und Pericarditis, Meningitis, Ikterus (biliöse Pneumonie). — Ein *seltener Ausgang* ist der in *Induration* und *Carnifikation*; aus dem entzündlich infiltrierten Stroma entwickelt sich ein anfangs zellenreiches, später fibröses Gewebe; die Lungenalveolen erscheinen mit vaskularisierten, knospenartigen Vegetationen angefüllt, die vom alveolären Gerüste und von der Wand der Bronchiolen ausgehen und auf dem Wege der Substitution an Stelle der fibrinösen Exsudatmassen treten.

Bei mangelhafter Rückbildung der entzündlichen Vorgänge, bei verschleppter und unvollständiger Resorption des Exsudats erscheinen die beteiligten Lungenabschnitte schlaff, von milzartiger Konsistenz, grauweisslich und rötlich gefleckt; mikroskopisch finden sich die Reste des Exsudats sowie die Alveolar-Epithelien in vorgeschrittener fettiger Entartung (Taf. 27 a).

Ausser der *idiopathischen croupösen Pneumonie* beobachtet man häufig *sekundäre und accidentelle croupöse Entzündung der Lunge,* die namentlich bei geschwächten, blutarmen und sehr alten Patienten allerlei Abweichungen (meist ohne begleitende Pleuritis) erkennen lässt; an Stelle der derben starren Hepatisation kommt es infolge mangelhafter fibrinöser Exsudation nur zur Splenisation: *schlaffe oder marantische Pneumonie.*

Desquamativ-Pneumonie.

Ist dadurch charakterisiert, dass das Exsudat ausschliesslich aus gewucherten und abgestossenen Alveolar-Epithelien besteht, eine Form, die vielfach zur katarrhalischen Pneumonie gerechnet wird. Die ergriffenen Lungenteile, meist die ganzen Lungen oder wenigstens ganze Lappen, sind vergrössert im Gewichte vermehrt, von milzartiger Konsistenz, die Farbe mehr graurot; das von der Schnittfläche abfliessende Exsudat ist zähflüssig, gallertig, manch-

Tab. 27 a.

Croupöse Pneumonie des rechten Unterlappens, mangelhafte Resorption des Exsudats; verschleppter Verlauf; Bronchiektasien. Die entzündlich infiltrierten Lungenabschnitte von trübgrauer und weisslicher Farbe, von milzartiger Konsistenz, kollabiert, blut- und luftleer; die Bronchien stark erweitert. — Das mangelhaft resorbierte Exsudat in hochgradiger fettiger Entartung. Subacuter Verlauf, 4.—5. Woche.

Nebenbefunde: Putride Bronchitis, gangränöser Herd im rechten Mittellappen. Atrophie des Herzens; Lungenödem. Allgemeine Abmagerung.

Der 43 jährige Patient war unter dem Bilde der chronischen Lungentuberkulose gestorben. Nr. 124. 1896.

Tab. 27 b. **Katarrhalische Pneumonie des Unterlappens nach Masern.**

Konfluierende Lobulär-Pneumonie beider Unterlappen. Gewebe derb, luftleer; Schnittfläche flach höckerig, lobuläre fleckige graue Verfärbung; Blutgehalt sehr gering. Aus den mittleren und feineren Bronchien quillt bei Druck dünnflüssiger Eiter in reichlicher Menge; die Schleimhaut der Bronchien geschwellt und gerötet. — Nebenbefund: Eczema capitis, allgemeine Anämie. Knabe, 1¼ Jahre alt. Nr. 151. 1900.

---

mal froschlaichartig, der Blutgehalt meist mässig oder gering; die Pleura nicht beteiligt. Sie kommt selten primär, häufiger sekundär vor — namentlich in Verbindung mit chronischem Oedem, Stauungszuständen (desquamative Stauungs-Pneumonie), bei akuter Miliartuberkulose, bei tuberkulöser chronischer Lungenentzündung, hie und da bei Infektionskrankheiten (Typhus, Pyämie). In ganz reiner Form kommt diese wenig gekannte Form der Lungenentzündung vor bei verminöser Pneumonie der Haustiere, wenn die trichinenähnlichen Embryonen der Strongyliden massenhaft in das Lungenparenchym eindringen.

Chronische interstitielle Pneumonie.

Lungen-Cirrhose.

Eine chronisch produktive Entzündung, die meist als Ausgang verschiedener entzündlicher Prozesse beobachtet wird. Vielfach eine Art unvollkommener Heilung, indem vom Stroma entzündeter Lungenteile eine fibröse Wucherung, eine schwielig-narbige

Lith. Anst. F. Reichhold, München.

Tab. 27.b

Lith. Anst F. Reichhold, München.

Metamorphose sich entwickelt. Die befallenen Lungenteile erscheinen mehr oder weniger geschrumpft, von derber Konsistenz, knirschen unter dem Messer, sind luftleer, blutarm und je nach der Menge des abgelagerten Pigments (Russ) grau oder schwärzlich-schieferig verfärbt (schieferige Cirrhose); in seltenen Fällen, namentlich wenn der Prozess aus croupöser Pneumonie sich entwickelt hat, ist die Farbe der derben bindegewebigen Produkte mehr weisslich, rötlich weiss, fast fleischfarben (Induration, Carnifikation); die Bindegewebsneubildung ist dabei vorwiegend eine intraalveoläre, die vom Gerüste der Alveolarwanderung ausgeht. Als begleitende Prozesse finden sich häufig: Bronchitis in allen Abstufungen, Bronchiektasien, schwartige Pleuritis. In manchen Fällen lässt sich schon mit blossem Auge erkennen, dass die bindegewebigen Einlagerungen hauptsächlich vom interlobulären Bindegewebe, von der bindegewebigen Scheide der Gefässe und Bronchien ausgehen (fibröse Perivasculitis und Peribronchitis). — Auch bei chronischer Staubinhalation (Chalikosis und Siderosis) entwickeln sich öfter ausgedehnte cirrhotische Prozesse in den Lungen. — Wenn *Cavernen* mit der meist schieferigen Cirrhose sich kombinieren, so ist der Prozess in der Regel tuberkulösen Ursprungs.

Tuberkulose der Lungen.

Taf. 27 c, 28 a und b; Taf. 29 und 29 a; Taf. 30.

Die Lungentuberkulose tritt in drei Hauptformen auf: 1. als *akute oder subakute disseminierte Miliartuberkulose;* 2. als *tuberkulöse, meist rekurrierende fibröse oder käsige Entzündung* von monate- und jahrelanger Dauer; 3. als *Mischform*, indem zur tuberkulösen Entzündung sich miliare Tuberkeleruption hinzugesellt.

Unter den Organen, welche das tuberkulöse Gift mit Vorliebe von aussen aufnehmen und fixieren, steht in erster Linie die Lunge; die Tuberkelpilze

Tab. 27c. **Spitzentuberkulose der Lunge.**

Dicht unter der Pleura der Lungenspitze eine kirschgrosse Caverne mit käsig-nekrotischer Wandung. In der Umgebung nach unten eine Gruppe tuberkulöser Knötchen und Knoten. Zufälliger Befund bei einem 19jährigen Mann, der an Schädelfraktur gestorben war.

---

gelangen staubförmig mit der Inspirationsluft in die Lungenbläschen. Die Prädisposition des Lungengewebes ergibt sich aus der Thatsache, dass die grosse Mehrzahl der Fälle von menschlicher Tuberkulose in der Lunge beginnt und zwar gesetzmässig in der Lungenspitze, dem locus minimae resistentiae. Diese Eigenschaft der Lungenspitze tritt am deutlichsten zu Tage bei jenen zahlreichen Fällen (etwa 1/4 aller erwachsenen Menschen, die nicht an Tuberkulose direkt zu Grunde gehen) von geheilter oder in Heilung begriffener Spitzentuberkulose (Taf. 28 a) bei Menschen verschiedenen Lebensalters, die an anderweitigen Prozessen sterben. Da beim Aufenthalt in bacillenhaltiger Luft alle Lungenpartien — wie bei der Russ-Inhalation — ungefähr die gleiche Giftmenge aufnehmen und die Lungentuberkulose fast ausnahmslos in der Lungenspitze beginnt, so ist der Schluss gerechtfertigt, dass *die weitaus grösste Mehrzahl der in die Lunge eindringenden Tuberkelkeime von den physiologischen Kräften des Organismus vernichtet wird* und im Lungenparenchym selbst oder innerhalb der Lymphbahn und der Lymphdrüsen dem Untergang anheimfällt. Von vielen Tausenden von Tuberkelpilzen, die staubförmig in die Lunge gelangen, werden demnach immer nur einzelne, die an der Lungenspitze die Bedingungen ihres Haftens und ihrer Vermehrung finden, eine lokale Infektion herbeiführen.

Diese Prädisposition der Lungenspitze beruht auf mehreren Faktoren: mangelhafte Funktion bei habitueller oberflächlicher Atmung und gebückter Körperhaltung, Schwäche der Atemmuskulatur, epistatische und marantische Anämie bei Herz-

Lith. Anst F. Reichhold, München.

schwäche und Blutarmut; die lokale Disposition der Spitzenteile der Oberlappen wird weiterhin begünstigt durch Läsionen des Lungengewebes, wie sie durch fortgesetzte Inhalation gewisser Staubarten, namentlich des mineralischen und metallischen Staubes, hervorgebracht werden. Endlich wirken disponierend oder begünstigen die weitere rasche Verbreitung älterer latenter Herde (Taf. 28 a) gewisse konstitutionelle schwächende Einflüsse, z. B. Anämie, Diabetes, chronische Verdauungsstörungen, Krebskachexie, psychische Depression, Gefangenschaft und ähnliche Momente.

Sekundäre Tuberkulose der Lungen findet sich weit seltener, hie und da bei Kindern, wenn der infektiöse Prozess von den primär erkrankten peribronchialen oder mediastinalen Lymphdrüsen aus — gleichsam in umgekehrter Richtung — auf die Lungenwurzel sich fortpflanzt; oder die sekundäre Lungentuberkulose ist hämatogenen und metastatischen Ursprungs, tritt als Teilerscheinung der generalisierten Miliartuberkulose auf, die auf dem Wege der Autoinfektion von einem beliebigen älteren latenten Herd aus entsteht und wobei das tuberkulöse Virus auf irgend welchem Wege, meist kryptogen, in den Körper eingedrungen ist.

Akute und subakute Miliartuberkulose der Lunge.

(Taf. 28 b.)

Die akute Miliartuberkulose der Lunge repräsentiert das typische Bild der infektiösen bacillären Tuberkulose und ist charakterisiert durch progressive Neubildung von multiplen, miliaren, infektiösen Granulomen, die im Stroma des Gewebes auftreten; Mischinfektion fehlt und von accessorischen Prozessen, die bei den langsamer verlaufenden, entzündlichen Formen der Tuberkulose eine so wichtige Rolle spielen, findet sich nur akute diffuse desquamative Pneumonie und Bronchitis.

Tab. 28a. **Spitzentuberkulose der Lunge.**
In der Lungenspitze ein kirschgrosser, gelblicher Herd in centraler Einschmelzung; die hanfkorngrosse Höhle im Centrum mit einem Bronchus kommunizierend (Initialstadium der Cavernenbildung). Etwas weiter nach abwärts ein ähnlich beschaffener gelblich-käsiger Herd von runder Form. In dem umgebenden lufthaltigen Gewebe, besonders nach links, mehrere schieferiggrau derbe Knötchen, einzelne in partieller und beginnender Verkäsung.

Tab. 28b. **Akute Miliartuberkulose der Lunge.**
Im Lungengewebe neben einzelnen grösseren, unregelmässig geformten käsigen Herden eine grössere Zahl miliarer Tuberkel eingestreut; nach links und oben sieht man dieselben Knötchen durch die Pleura hindurchschimmern.

Bei der 4 Monate alten Patientin (Nr. 379. 1895), deren Mutter an rasch verlaufender Tuberkulose gestorben war, fand sich ausser der akuten und subakuten Tuberkulose der Lungen Miliartuberkulose der Leber und Milz, ausgehend von älterer käsiger Tuberkulose der Halslymphdrüsen, der intrathoracischen und mesaraischen Drüsen. — Als Nebenbefunde wurden bei der Sektion konstatiert: Caries eines Felsenbeins und Furunkulose der Haut.

Die Lungen erscheinen vergrössert, im Gewicht vermehrt, dunkelblau oder braunrot, Pleura durchsichtig; durch dieselbe sieht man zahlreiche kleine graue, im Centrum leicht gelblich getrübte, teilweise an der Grenze der Sichtbarkeit stehende Knötchen durchscheinen; dieselben Knötchen (Miliartuberkel) finden sich massenhaft in das blut- und saftreiche Lungenparenchym eingestreut, dessen Luftgehalt mehr oder weniger vermindert ist. – Häufig finden sich die erwähnten Knötchen in den Oberlappen etwas grösser als in den Unterlappen, so dass der Schluss gerechtfertigt erscheint, dass in den Oberlappen auch bei akuter hämatogener Auto-Infektion günstigere Bedingungen für das Wachstum der Miliartuberkel vorliegen, als in den blutreicheren Unterlappen.

Ausser der *akuten und perakuten Miliartuberkulose* (Taf. 28b), die in 10—14—21 Tagen tödlich zu enden vermag und wobei die spezifischen infektiösen Granulome als feinste, punktförmige, graue Knötchen teilweise an der Grenze der Sichtbarkeit

a

b

stehen und die Lungenschnittfläche wie mit feinstem Sand besät erscheint, beobachtet man gelegentlich auch *subakute Miliartuberkulose* der Lungen, wobei die Granula stecknadelkopf- bis hanfkorngross und central mehr gelblich getrübt im Lungenparenchym gleichmässig eingestreut sitzen.

In der Regel findet man bei akuter Miliartuberkulose irgendwo im Körper, am häufigsten an den Lungenspitzen oder in den Lymphdrüsen eine ältere käsige und lokalisierte Tuberkulose als Ausgangspunkt der terminalen und regelmässig lethalen Auto-Infektion.

Die akute Miliartuberkulose der Lunge als Teilerscheinung der generalisierten Miliartuberkulose mit gleichzeitiger Eruption der Knötchen in zahlreichen Körper-Organen (Leber, Milz, Nieren) bildet etwa 8—10 Prozent aller tödlichen Tuberkulosefälle.

Die entzündliche Lungentuberkulose.

Taf. 29, 29 a, 30.

Es gibt kaum eine Krankheit, die anatomisch und klinisch eine solche Mannigfaltigkeit und Vielgestaltigkeit im Verlaufe zeigt, wie die Lungentuberkulose. Neben akuten Formen, die in wenigen Wochen tödlich enden, sehen wir solche, die im Verlaufe von Monaten und Jahren allmählich sich ausbreiten, häufig recidivieren, Stillstände machen, mit oder ohne Mischinfektion verlaufen.

Warum in einem Falle die Tuberkulose rasch verläuft, in anderen Fällen chronisch und langsam, über Jahre, sogar Jahrzehnte sich hinziehend, ist wenig aufgeklärt; neben der individuellen Resistenz und Disposition spielen Zufälligkeiten (Arrosion von Gefässen) und schwächende Einflüsse offenbar eine grosse Rolle. Von besonderem Einflusse ist jedenfalls das Alter; bei Kindern und jugendlichen Individuen hat die Tuberkulose eine entschiedene Neigung zu raschem Verlaufe, bei älteren und alten Menschen beobachten wir häufig eine gewisse Gutartigkeit des Prozesses, langsameren Verlauf,

Tab. 29. **Subakute käsige Tuberkulose der Lunge.**
Fast der ganze Oberlappen von derber, leberartiger Konsistenz; das Gewebe luftleer, schneidet sich derb; die Schnittfläche von ziemlich gleichmässiger weiss-gelblicher Farbe, morsch, bröcklig. Nach oben sieht man zwischen den konfluierend käsig infiltrierten Lobulis noch rötlich gefärbte Spuren von lufthaltigem Gewebe; an einzelnen Stellen ausserdem beginnende ulceröse und cavernöse Einschmelzung.
Im Unterlappen nur vereinzelte hanfkorn- bis halbbohnengrosse, unregelmässig käsige Herde. In der Lungenwurzel eine schieferig verfärbte peribronchiale Lymphdrüse, in deren Parenchym einzelne käsige tuberkulöse Herde eingelagert sind.

knirscht unter dem Messer; daneben finden sich streifige und verästelte weissliche Bindegewebszüge, die den verdickten Scheiden der feinen Bronchien und Gefässe entsprechen. — Die Cirrhose hat die Neigung, sich progressiv von der Spitze auf die übrigen Teile der Oberlappen fortzusetzen; hie und da findet man in verkleinertem Massstabe denselben Prozess in der Spitze der Unterlappen, wobei in Bezug auf Ausbreitung ebenfalls eine absteigende Tendenz bemerkbar ist. — Die etwa noch restierenden Teile des Lungenparenchyms zeigen desquamative und degenerative Veränderungen im Bereich der Alveolar-Epithelien oder Uebergänge zur Nekrose und Verkäsung: solche Teile erscheinen förmlich gesprenkelt, manchmal granitartig verfärbt. Infolge der Schrumpfung des Lungenparenchyms findet sich sekundäre Erweiterung der Bronchien, Verkleinerung des Thoraxraumes, besonders in seinen oberen Abschnitten.

Einer besonderen Besprechung bedarf der *Vorgang der Cavernenbildung*. Die ersten Anfänge der Höhlenbildung sind auf umschriebene käsig-nekrotische Prozesse an der Lungenspitze (Taf. 28 a) zurückzuführen, die die Wandung eines Bronchus ergreifen; entweder von der nekrotischen Wandung des Bronchus aus oder auch durch puriforme centrale Erweichung des Herdes entsteht zunächst ein ulceröser Defekt in der Wand des Bronchus, der unter fortschreitender Entleerung der erweichten

Tab. 29.

Tab. 29a. Subakute Tuberkulose der kindlichen Lunge.

Konfluierende tuberkulöse käsige Lobulär-Pneumonie; das luftleere Gewebe durchsetzt von zahlreichen weisslichen und grau-weisslichen, meist hanfkorngrossen konfluierenden Herden. Pleura kaum getrübt. Caverne an der Lungenspitze. Nebenbefunde: Käsige Tuberkulose der intrathoracischen und abdominalen Lymphdrüsen; tuberkulöses Geschwür im unteren Ileum. Rhachitis.

6jähriges Mädchen von 79 cm Länge und 7,5 Kilo Körpergewicht. Nr. 113. 1900.

---

sieht das Lungengewebe auf der Schnittfläche wie durchlöchert (Taf. 30) aus, ähnlich einem Schwamm, dessen Poren und Lücken von Eiter und eitergemischten Zerfallsprodukten ausgefüllt sind.

Bei all diesen entzündlichen, fibrösen und käsigen Prozessen finden sich meistens zwischen und neben den erkrankten Lungenteilen akute und subakute Miliartuberkel eingestreut, ähnlich wie auch auf der bedeckenden Pleura Miliartuberkel und sekundäre tuberkulöse Entzündungen überaus häufig angetroffen werden.

Selbstverständlich werden von den beschriebenen käsig-nekrotischen Prozessen nicht selten auch Gefässwandungen betroffen; sobald die inneren Schichten der Intima ergriffen werden, findet eine reichliche Invasion von Tuberkelbacillen in die Blutbahn statt: es kommt zu hämatogener Allgemein-Infektion, zu akuter terminaler generalisierter Miliartuberkulose. Ausserdem kommt es häufig zu einer mehr gutartig und langsamer verlaufenden Form der Metastasenbildung *(„chronische oder subchronische Miliartuberkulose")*, wobei nur einzelne entfernter liegende Organe (namentlich Milz, Nieren, Gehirn, Knochen, Gelenke) in Mitleidenschaft gezogen werden und bei der Sektion von einzelnen oder zahlreichen grösseren tuberkulösen Herden („Solitärtuberkeln") durchsetzt angetroffen werden; die Produkte dieser sekundären metastatischen Tuberkulose sind in Bezug auf Lokalisation und Dauer sehr unbeständig.

Ad. Fink fec

Lith. Anst F. Reichhold, München.

Versuchen wir zum Schlusse das Bild zu zeichnen, wie es *bei lethaler Lungentuberkulose in der Mehrzahl der Fälle auf dem Sektionstische zu sehen ist,* so beobachten wir zunächst in der Mehrzahl der Fälle bei Untersuchung der Pleurablätter alle möglichen Grade und Stadien der Pleuritis: von der wenige Tage alten sero-fibrinösen bis zur eiterigen und hämorrhagischen Entzündung mit und ohne Eruption von Tuberkeln in den Pleurablättern —; oder über den oberen Teilen des erkrankten Lungenparenchyms finden sich alle Grade der adhäsiven Pleuritis mit zarten spinnwebenartigen Synechien oder derben, bis fingerdicken, fast unlösbaren Schwarten; die Lungen im Gewicht meist vermehrt, die oberen Teile eingesunkeu, die unteren voluminös.

Das Parenchym selbst zeigt regelmässig das Bild der rekurrierenden Erkrankung: In der Lungenspitze wie im Bereich des ganzen Oberlappens ältere schieferig-cirrhotische und schwielige Prozesse mit Cavernen; überaus häufig findet sich die Lungenspitze in eine Caverne von Hühnerei- bis Faustgrösse umgewandelt, die bei der meist etwas gewaltsamen Herausnahme einreisst.

Neben der grossen Spitzencaverne häufig im Bereich des Oberlappens eine grössere Zahl unregelmässig älterer oder frischerer Cavernen: die Schnittfläche bietet dann ein förmlich spongiöses Aussehen, sieht wie durchlöchert aus; die sparsamen Reste des Lungengewebes mehr oder weniger luftleer, teils schieferig verfärbt und fibrös verdichtet oder von frischen und älteren käsigen Herden durchsetzt. In den mittleren Teilen der Lunge daneben splenisierte gallertartig glänzende, grau gefärbte Partien (froschlaichartiges Infiltrat, desquamative Pneumonie) oder lobuläre käsige, morsche Herde von teils derberer Konsistenz, teilweise in Erweichung begriffen. — In den Unterlappen findet sich meist akuter und subakuter Nachschub, häufig in Form der tuberkulösen Aspirationspneumonie als lobuläre käsige In-

Tab. 30. **Subakute und chronische Tuberkulose der Lunge.**

In dem rötlich gefärbten, wenig blutreichen, aber lufthaltigen Lungengewebe finden sich eingestreut eine grössere Zahl meist unregelmässiger, grau-weisslicher, hie und da etwas schieferig gesprenkelter Herde; dieselben sind von morscher, käseartiger Konsistenz, von der Umgebung scharf abgegrenzt; die kleinsten, stecknadelkopf- bis hanfkorngross, lassen öfters im Centrum das Lumen eines kleineren Bronchus erkennen (tuberkulöse Peribronchitis und Bronchopneumonie). Die grösseren Herde, vielfach durch Konfluenz kleinerer Herde entstanden, zeigen namentlich in den oberen Abschnitten der Lunge stellenweise centrale Einschmelzung, beginnende Cavernenbildung; die kleinen unregelmässigen, mit käsigem Eiter und Zerfallsmassen gefüllten Cavernen kommunizieren vielfach mit den Bronchien.

An der Lungenwurzel sieht man schieferig verfärbte, russhaltige peribronchiale Lymphdrüsen eingelagert, die stellenweise beginnende Verkäsung erkennen lassen.

Als Nebenbefunde wurden bei dem 27jährigen Patienten (Nr. 628. 1894) tuberkulöse adhäsive Pleuritis, sekundäre ulceröse Darmtuberkulose und allgemeine hochgradige Abmagerung konstatiert.

---

filtrate oder peribronchitische in Gruppen angeordnete Herde (gregale Tuberkulose), daneben ältere grau-schieferige Herde von derberer Konsistenz, umgeben von einem Kranz akuter grauer Miliartuberkel. In den Spitzen der Unterlappen öfters kleine Cavernen. Dazwischen in dem noch lufthaltigen Gewebe einzelne miliare bis erbsengrosse disseminierte Tuberkel, die häufig durch die Pleura hindurchschimmern; zahlreiche Uebergänge zwischen proliferierenden Prozessen (Miliartuberkeln, infektiösen Granulomen) und entzündlichen Vorgängen finden sich in vielfachen Variationen und Kombinationen.

Sehr häufig entwickeln sich in den bis dahin verschonten Abschnitten der Lunge terminale accidentelle entzündliche Prozesse: fibrinöse, lobuläre und lobäre Pneumonie mit konsekutiver exsudativer Pleuritis, im Falle die Pleurahöhle nicht von früher her obliteriert ist. — Alle die zahlreichen und in mannigfachen Kombinationen vorkommenden Ver-

änderungen sind der Lokalisation nach dadurch charakterisiert, dass in den oberen Abschnitten der Lunge vorzugsweise die älteren, ulcerösen und indurativen Prozesse, in den mittleren und unteren Abschnitten die rasch entstandenen terminalen entzündlichen Prozesse (desquamative und käsige Pneumonie, Aspirations-Pneumonie, akute und subakute Tuberkel) vorkommen. In manchen Fällen sind die Zerstörungen der Lunge so weit vorgeschritten, dass nur etwa $^1/_5$—$^1/_6$ der Gesamtlunge noch funktionstüchtig angetroffen werden.

Entsprechend der Polymorphie des anatomischen Bildes und dem häufig langsamen, über viele Monate und Jahre sich hinziehenden Verlaufe finden sich bei der Lungentuberkulose wie bei keinem anderen pathologischen Prozess fast alle Vorgänge mosaikartig vertreten, die in das Gebiet der allgemeinen Pathologie einschlagen; ich nenne nur die verschiedenen entzündlichen Prozesse mit ihren zahlreichen Produkten und Ausgängen, die proliferierenden und neoplastischen Vorgänge, die regressiven Metamorphosen (fettige und hyaline Entartung, Nekrose, Verkäsung, Verkalkung): all diese zahlreichen Prozesse finden sich nebeneinander und nacheinander (ein wahrer „Mikrokosmos") bei der rekurrierenden Tuberkulose in der erkrankten Lunge zusammengedrängt und erklärt sich daraus die Schwierigkeit einer präcisen und erschöpfenden Schilderung dieser mannigfaltigen Vorgänge, die ausserdem ätiologisch in Bezug auf lokale und allgemeine Disposition, in Bezug auf spezifische und Misch-Infektion und Intoxikation eine Variabilität und Vielseitigkeit bieten, wie kaum eine andere Organerkrankung.

Syphilis der Lunge.

In der Lunge kommen syphilitische Prozesse bei Erwachsenen sehr selten vor; Gummata, bis hühnereigrosse mit Neigung zur Nekrose und Ca-

vernenbildung, namentlich in den mittleren und unteren Teilen der Lunge, werden hie und da beobachtet, öfters verbunden mit interstitieller umschriebener Pneumonie. — Bei *congenitaler Syphilis* der neugeborenen Kinder finden sich manchmal in der Lunge spezifische Prozesse: zunächst Gummata, die erweichen und abscessähnliche Höhlen zu erzeugen vermögen, ferner die sogenannte weisse Pneumonie bei totgeborenen Kindern oder solchen, die nur kurze Zeit nach der Geburt gelebt haben; bei letzteren erscheint die Lunge luftleer oder enthält nur Spuren von Luft, ist von grauweisslicher oder röthlichweisser Farbe, das histiologische Bild ungefähr wie bei Desquamativ-Pneumonie. Endlich kommt eine luetische interstitielle Pneumonie vor bei Kindern, die nur eine beschränkte Lebensfähigkeit zeigen; die Lungen erscheinen vergrössert, von grauroter Farbe, derb, der Luftgehalt erheblich vermindert infolge der Verkleinerung der Alveolen sowie der zelligen und bindegewebigen Verdichtung des Stromas.

Neubildungen der Lunge.

Primäre Neubildungen sind sehr selten; hie und da beobachtet man primären Krebs der Lunge oder Bronchien, ferner Enchondrom, multiple Osteome, Dermoid-Cysten. Häufig dagegen finden sich in der Lunge metastatischer Krebs (Taf. 32) oder Sarkom, beide in Form multipler, meist subpleural gelagerter Knoten von verschiedener Grösse.

Parasiten der Lunge.

Abgesehen von *pflanzlichen Mikro-Parasiten,* die die regelmässsige Ursache der so häufigen und mannigfaltigen Entzündungen der Lunge darstellen und offenbar hier wenig Hindernisse für ihre Ansiedlung und Vermehrung finden, kommen tierische Parasiten überaus selten in der Lunge vor, höchstens Echinococcus.

Krankheiten der Pleura.

(Taf. 31; Taf. 32.)

Verletzungen der Pleura führen meist zu Bluterguss in den Pleurasack (Hämatothorax); bei penetrierenden Brustwunden oder bei gleichzeitiger Verletzung der Lunge dringt häufig gleichzeitig Luft in den Pleura-Raum (Hämato-Pneumothorax).

Lufteintritt in den Pleurasack — *Pneumothorax* — kommt in der Regel vor infolge von Perforation der Lungenpleura durch subpleurale Cavernen, Abscesse oder Brandherde der Lunge; die weitaus häufigste Ursache (4/5 aller Fälle) sind ulceröse, rasch entstandene Prozesse bei rekurrierender Lungentuberkulose; meist in Verbindung mit eiteriger Pleuritis (Pyo-Pneumothorax). — Nach Eröffnung der Bauchhöhle erscheint das Zwerchfell der betreffenden Seite nach unten vorgewölbt; beim Einstechen in einen Intercostalraum entweicht die Luft mit zischendem Geräusch. Die Lunge findet sich entsprechend kollabiert und retrahiert, wodurch die Perforationsöffnung öfters verkleinert wird. — Bestehen gleichzeitig ältere partielle Pleuraverwachsungen, so ist der Pyo-Pneumothorax abgesackt. Auf die umgebenden Organe wirkt die abnorme Luftansammlung im übrigen ähnlich wie ein pleuritisches Exsudat. Je nach dem Verhalten der kritischen Perforations-Oeffnung unterscheidet man folgende Formen: *1. Geschlossener Pneumothorax,* wenn die intrathoracische Luft dauernd abgesperrt ist infolge von Verschluss der Perforation sowohl bei der In- wie auch bei der Exspiration. *2. Offener Pneumothorax,* wenn der lufthaltige Raum sowohl bei der In- wie Exspiration mit den lufthaltigen Räumen der Lunge oder bei Perforation der Thoraxwandung mit der äusseren Luft kommuniziert. *3. Ventil-Pneumothorax,* wenn bei der Inspiration Luft eindringt, die bei der Exspiration nicht zu entweichen vermag. Dabei steigert sich der intrapleurale

Druck so weit, bis schliesslich keine Luft mehr eindringen kann. Ausserdem beobachtet man Uebergangsformen.

Hydrops der Pleurasäcke (Hydrothorax) ist charakterisiert durch Erguss seröser Flüssigkeit in die Pleurahöhle, wobei die Pleurablätter normales Verhalten zeigen, glatt, glänzend und durchscheinend sind. Das seröse Transsudat ist meist weingelb, hell, hie und da hämorrhagisch, in der Regel doppelseitig und entwickelt sich entweder als Teilerscheinung allgemeiner Wassersucht oder Hand in Hand mit terminalem Lungenödem (chronischer oder akuter Hydrothorax); einseitig findet sich das seröse Transsudat der Pleurahöhle öfters bei adhäsiver Obliteration der anderen Pleurahöhle, oder wenn Tumoren des Mediastinums, Aneurysmen der Brustaorta auf die entsprechenden Stämme der Lungenvenen komprimierend und verengernd wirken. Entsprechend der Menge des Transsudats, die bis zu 2—3 Liter betragen kann, erscheinen die hinteren und unteren Lungenabschnitte kollabiert und komprimiert. (*Kompressions-Atelektase.*)

Entzündung der Pleura. Pleuritis.

Die Pleuritis, eine überaus häufige Erkrankung, kommt in zahlreichen Formen und Abstufungen vor, die nach der Dauer in akute, subakute und chronische, ätiologisch in infektiöse und nicht infektiöse, den Resultaten nach in exsudative und produktive (adhäsive) Formen — mit zahlreichen Uebergängen — unterschieden werden.

Entsprechend der vorwiegend sekundären Natur der Pleuritis hängen Dauer und Form der Entzündung meist ab von der Natur und dem Verlauf der primären zahlreichen Lungenaffektionen, namentlich der pneumonischen und tuberkulösen Prozesse. Bei letzteren finden wir meist rekurrierende Formen der Pleuritis: über den oberen Teilen der Lunge adhäsive abgelaufene Pleuritis, über den mittleren

und unteren Abschnitten der Lunge recente meist exsudative Pleuritis. Ausser von der Lunge aus (metapneumonische Pleuritis) entsteht die Pleuritis auch fortgesetzt von anderen benachbarten Organen: vom Mediastinum, von denLymphdrüsen derLungenwurzel und des Mittelfells, vom Herzbeutel, von der Bauchhöhle aus, hie und da auch hämatogen und metastatisch von entfernt liegenden Organen aus.

Anatomisch lassen sich *folgende Hauptformen* unterscheiden:

1. die *faserstoffige Entzündung*, Pleuritis fibrinosa oder sicca. Die Pleura erscheint mehr oder weniger gerötet, von fleckigen Ekchymosen durchsetzt, leicht getrübt, von mattem Glanze und sammtartigem Aussehen; ein zarter, grauer, faserstoffiger Belag lässt sich mit dem Messer abstreifen. Sehr bald gesellt sich zu dem sparsamen geronnenen Exsudat ein flüssiges hinzu; es entsteht

2. die *serös-faserstoffige Entzündung*, Pleuritis sero-fibrinosa, die namentlich bei fibrinöser (croupöser) Pneumonie beobachtet wird. Infolge der Zunahme der fibrinösen Exsudatmassen sehen wir die Pleurablätter mit undurchsichtigen, weisslichen oder weissgelblichen, $^1/_4$—1 cm dicken Pseudomembranen bedeckt, deren Oberfläche zahlreiche netzförmige und zottige Hervorragungen zeigt. Die tieferen, direkt der Pleura aufgelagerten Teile des Exsudats zeigen sehr rasch innigere Verklebung mit der entzündeten Serosa, beginnende Organisation und damit Uebergang zur produktiven Entzündung. Im günstigen Falle, namentlich wenn die Exsudatmassen wenig umfangreich sind, kommt es zu Resorption der flüssigen Bestandteile, zur definitiven Verschmelzung der sich berührenden Flächen und unter Obliteration der Pleurahöhle zur Adhäsiv-Pleuritis. — Nicht selten ist das serös-fibrinöse Exsudat mit Blut gemischt: hämorrhagische Pleuritis, die namentlich bei Tuberkulose, geschwächten und kachektischen Patienten vorzukommen pflegt.

3. die *eiterige Pleuritis* (Empyem) entwickelt sich öfters aus der vorhergehenden Form oder zeigt schon von Beginn an ihren infektiösen Charakter, ist von vorneherein schon eiterig. Im ersteren Falle finden sich neben dem eiterigen Erguss mehr oder weniger halbweiche, von Eiter durchsetzte, faserstoffige Auflagerungen oder die serös-eiterige oder rahmig-eiterige Flüssigkeit ist untermischt mit zahlreichen Fibrinflocken. Die Pleurablätter sind bei längerer Dauer regelmässig fibrös verdickt, undurchsichtig, mit einem pyogenen, eiterig-fibrinösen Belag bedeckt. Die eiterige Pleuritis wird namentlich beobachtet bei Lungentuberkulose, nach bösartigen Pneumonien, Lungenabscess. Durchbruch in die Lunge und in einen Bronchus kann sich anschliessen, selten Durchbruch nach aussen; die Heilung erfolgt häufig im Anschluss an Thoracocentese und wird in hohem Grade begünstigt durch operative Entleerung des Exsudats (Rippen-Resektion). Durch Radikal-Operation erzielt man in 50—80% der Fälle Heilung.

Eine Varietät der eiterigen Pleuritis ist die *jauchige Pleuritis* (putrides Empyem); das Exsudat ist übelriechend und enthält neben Eiterpilzen regelmässig Fäulniserreger. — Eiterige Exsudate können unter Umständen monatelang stabil bleiben; das Exsudat dickt sich ein, wandelt sich in eine käsige Masse um. Die Pleurablätter sind dann meist enorm verdickt, bilden eine starre, brettartige, manchmal verkalkte Hülle um die Exsudatmassen.

Jede exsudative Pleuritis führt zu sekundären Veränderungen der umgebenden Organe, unter denen die partielle oder totale Atelektase und damit die funktionelle Schädigung der Lunge die Hauptrolle spielen. Bei mässigen Exsudatmassen finden sich vorwiegend die unteren und hinteren Lungenabschnitte komprimiert und atelektatisch; bei reichlichen Exsudaten liegt die auf den Umfang einer kleinen Hand verkleinerte

Lunge als flache kuchenartige Masse nach oben und innen auf der Lungenwurzel, ist vollständig luftleer. Die Intercostalräume werden nach aussen, das Zwerchfell nach unten vorgewölbt, das Mediastinum und der Herzbeutel werden nach der entgegengesetzten Seite verdrängt. — Mit der Resorption des Exsudats werden die vorher luftleeren Lungenteile wieder lufthaltig; je länger das Exsudat und damit die Kompression gedauert hat, um so schwieriger und unvollkommener die Ausdehnung der Lunge. Die Schädigung der Lunge durch die geheilte abgelaufene Pleuritis wird immer um so geringer sein, je rascher der Verlauf der Pleuritis und die Resorption des Exsudats sich vollziehen. In der Mehrzahl der Fälle von adhäsiver Pleuritis — namentlich bei vollständiger Obliteration des Pleuraraumes — wie sie bei Sektionen zufällig angetroffen werden, ist die Lunge verkleinert. — Bei stärkerer Schrumpfung der Lunge kommt es zur Verkleinerung des entsprechenden Thorax-Raumes, zur Verbiegung der Wirbelsäule (Skoliose) nach der gesunden Seite, während auf der Seite der schrumpfenden Pleuritis die Schulter nach abwärts sinkt. Längere Zeit bestehende Pleura-Exsudate behindern den Lungenkreislauf, führen bei einigermassen günstigen Ernährungsverhältnissen zur Dilatation und Hypertrophie der rechten Herzhälfte, zu peripherer venöser Stauung, häufig auch zu chronischer Bronchitis. — Fortsetzung des Prozesses auf den Herzbeutel, seltener auf das Peritoneum des Zwerchfells wird öfters beobachtet.

Aetiologie: Obwohl Erkältungen, Ueberanstrengungen und Traumen als disponierende Momente eine gewisse Rolle spielen (bei Männern tritt die Pleuritis erheblich häufiger auf als bei Frauen), ist die Mehrzahl der Pleuritiden infektiösen Ursprungs. — Auch die anscheinend gutartige *serofibrinöse Pleuritis* lässt öfters pyogene Spaltpilze

Tab. 31. **Akute tuberkulöse sero-fibrinöse und hämorrhagische Pleuritis.**

Im linken Pleurasack ungefähr 3 Liter serös-hämorrhagischer Flüssigkeit. Die Lunge stark verkleinert. Die Pleura mit zarten, rötlich verfärbten, faserstoffigen Auflagerungen bedeckt; nach Entfernung derselben sieht man zahlreiche miliare graue Knötchen (Miliartuberkel) aufgelagert. An der Lungenspitze — wahrscheinlich als Ausgangspunkt der tuberkulösen Pleuritis — ein käsig-tuberkulöser, offenbar älterer Herd. Im Lungenparenchym (links unten durch die Pleura durchscheinend) ebenfalls miliare Tuberkel in mässiger Zahl. — Bei dem 59 jährigen Patienten (Nr. 7, 1895) fand sich ausserdem chronische fibröse Endocarditis der Aortaklappen, Lebercirrhose, Induration der Nieren und Milz mit bedeutender Schwellung der letzteren.

---

als Ursachen nachweisen, ausserdem ist sie häufig indirekt tuberkulösen Ursprungs, entwickelt sich durch eine Art von Fernwirkung im Anschluss an latente oder nachweisbare Lungentuberkulose oder an infektiöse croupöse Pneumonie. — Bei der eiterigen Pleuritis finden sich ausser den Eiterpilzen (meist Streptokokken) häufig Pneumokokken, auch ausnahmsweise Tuberkelbacillen. — Bei längere Zeit bestehendem Empyem können die Mikroorganismen fehlen, weil sie abgestorben sind; in anderen Fällen (Tuberkulose) sind die Mikroparasiten so sparsam vorhanden, dass sie nur durch den Tierversuch nachweisbar sind.

Die *tuberkulöse Pleuritis* (Taf. 31) ist wohl zu unterscheiden von der Pleuritis sero-fibrinosa, purulenta oder adhäsiva, welche sekundär bei Lungentuberkulose in allen möglichen Komplikationen angetroffen wird. — Die meist akut oder subakut verlaufende tuberkulöse Pleuritis ist charakterisiert durch Eruption von zahlreichen, häufig an der Grenze der Sichtbarkeit stehenden Miliartuberkeln, die in der getrübten, mehr oder weniger verdickten, manchmal leicht fibrös umgewandelten Pleura eingestreut sind; das Exsudat selbst ist sero-fibrinös, häufiger hämorrhagisch oder eiterig (Mischinfektion durch accidentelle Eiterpilze). Bei längerer Dauer

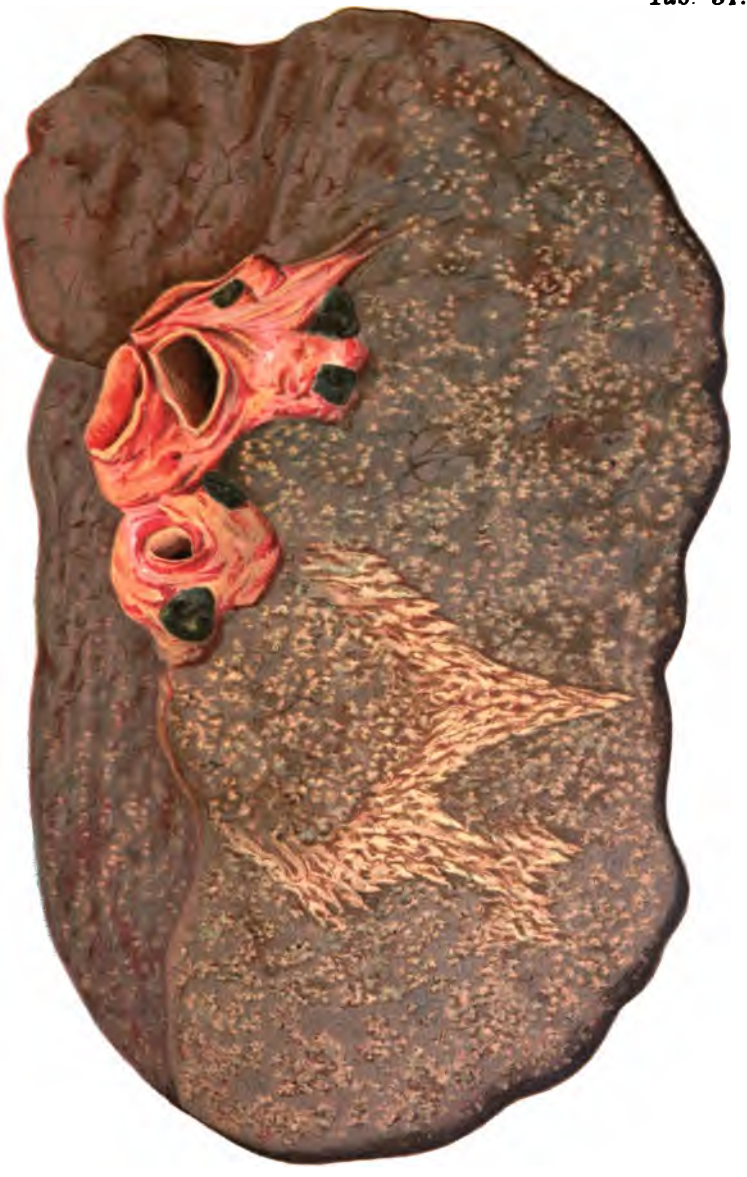

und subakutem Verlaufe finden sich in der stärker verdickten, grauweisslich verfärbten Pleuraschwarte gelbliche verkäste Knötchen und Herde eingestreut. — Die früher vielfach bestandene Ansicht, dass bei ungünstigem Verlaufe einer Pleuritis (Eindickung und Verkäsung des Exsudats, mangelhafte Resorption desselben) sekundär sich leicht Tuberkulose sowohl der Pleura als auch der Lunge entwickeln könne, ist nach dem jetzigen Stande unserer Kenntnisse dahin zu modifizieren, dass die Mehrzahl der anscheinend spontanen Pleuritis-Fälle entweder direkt tuberkulösen Ursprungs ist oder indirekt im Anschluss an latente und lokalisierte Lungentuberkulose entsteht.

Im Endstadium der tödlichen Lungentuberkulose findet sich fast regelmässig das *typische Bild der rekurrierenden Pleuritis*: an der Lungenspitze und über dem Oberlappen alte adhäsive, häufig schwartige Pleuritis, über den mittleren und unteren Teilen der Lunge frische exsudative sero-fibrinöse oder eiterige Pleuritis in allen möglichen Abstufungen in Bezug auf Ausbreitung und Intensität des Prozesses.

Neubildungen der Pleura finden sich am häufigsten sekundär in Form von multiplen, metastatischen Krebsknoten (Taf. 32), die häufig wachstropfenartig aufsitzen oder in Form von Sarkomknoten. Hie und da findet sich diffuse carcinomatöse Infiltration (Lymphangitis carcinomatosa) in netzförmiger Anordnung (Taf. 32) oder schwartige diffuse Wucherung mit Obliteration der Pleurahöhlen.

Krankheiten des Mediastinums.

In dem lockeren Bindegewebe des Mittelfells kommen *entzündliche Prozesse* öfters vor, meist fortgesetzt von analogen Entzündungen der benachbarten Organe: der Pleurablätter, der Lungen, des Herzbeutels, des Sternums, der Wirbelsäule, des Oesophagus. Wenn die bindegewebige Hülle des

Tab. 32. **Carcinom der Pleura, Pleuritis carcinomatosa bei primärem Magen-Carcinom.**

In der grösstenteils durchsichtigen Pleura sieht man zahlreiche grauweissliche Flecken, flachen Herden entsprechend, die sich meist in das Lungengewebe hinein erstrecken, teilweise konfluierend; an einzelnen Stellen eine zarte grauweisse netzartige Zeichnung. Die Lungen selbst sehr voluminös, das Gewicht stark vermehrt (linke Lunge = 800 g; rechte Lunge = 980 g), von milzartiger Konsistenz. Auf der Schnittfläche sieht man hellgraue unregelmässige Herde eingestreut — ähnlich wie bei fibröser-tuberkulöser Peribronchitis; im Unterlappen kleinere — meist stecknadelkopf- bis hanfkorngrosse — Knötchen und Knoten von ähnlicher Beschaffenheit.

Bei der 29 jährigen Patientin (507, 1895) fand sich als Todesursache: Carcinom des Magens und zwar lokalisiert in dem Pylorusteil, übergreifend auf den linken Leberlappen; sekundäre Carcinose der epigastrischen, retroperitonealen und intrathoracischen Lymphdrüsen, der Lungen und der Pleura (in letzterer in Form einer krebsigen subpleuralen Lymphangitis). Der Fall erscheint, abgesehen von seinen anatomischen Eigentümlichkeiten, bemerkenswert durch das relativ jugendliche Alter der Patientin.

---

parietalen Herzbeutels Sitz der Entzündung ist, so spricht man von *Pericarditis externa* oder *Mediastino-Pericarditis*. Seltener finden wir wohl abgegrenzte eiterige Entzündungen in Form von Abscessen, z. B. im vorderen Mediastinum fortgesetzt von Entzündungen des Halsbindegewebes oder bei Caries des Sternums, im hinteren Mediastinum von eiteriger Einschmelzung der Lymphdrüsen ausgehend; derartige Eiterungen können wiederum zu sekundärer Pericarditis oder Pleuritis führen.

Von *Geschwülsten* finden wir gelegentlich, abgesehen von den sekundären carcinomatösen und sarkomatösen Erkrankungen der Lymphdrüsen, primäre *Sarkome* oft von bedeutendem Umfang, seltener Dermoid-Cysten. Die mediastinalen Sarkome (meist Fibro-Sarkome und Rundzellen-Sarkome) greifen auf die benachbarten Organe über; ihre Wirkung auf dieselben verhält sich vielfach übereinstimmend mit derjenigen von Aneurysmen der Brustaorta: Kompression der Hauptbronchien, der grossen Venen, des Nervus vagus.

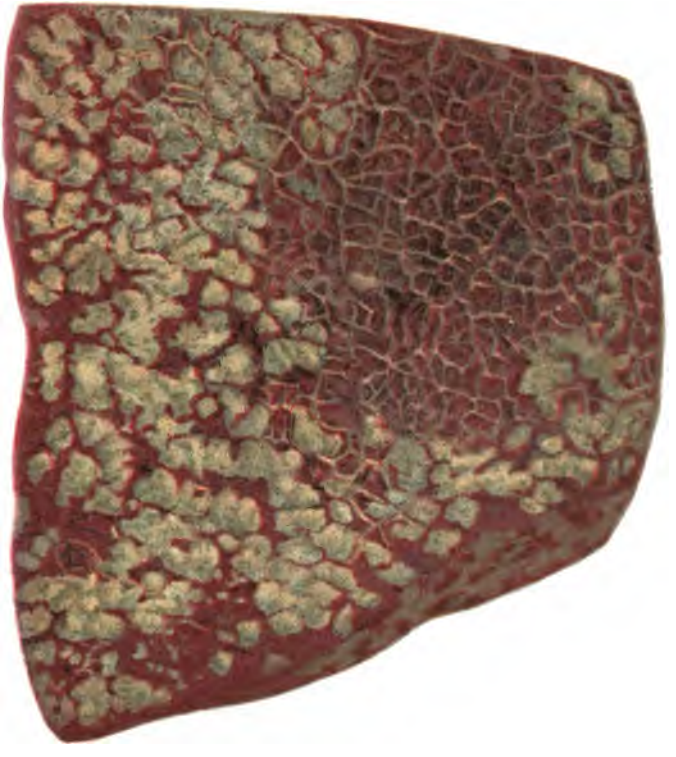

Verdauungs-Apparat.

Krankheiten der Mundhöhle und der Zunge.

Blutungen der Mundschleimhaut werden häufig beobachtet, namentlich aus dem Zahnfleisch bei Skorbut, Hämophilie, hämorrhagischer Diathese.

Entzündliche Prozesse (Stomatitis) in verschiedenen Formen und Abstufungen:

Desquamative oder katarrhalische Stomatitis mit reichlicher Proliferation und Abstossung der Epithelien, mit vermehrter Schleimabsonderung; die Schleimhaut erscheint geschwellt, fleckig und streifig gerötet, die Zungenpapillen treten stärker hervor. Ursachen: mechanische, thermische und chemische Reize, Zahndurchbruch, akute Infektionskrankheiten (Masern, Scharlach, Pocken), Entzündungen namentlich des Rachens, die sich auf die Mundschleimhaut fortsetzen.

Chronische katarrhalische Stomatitis, meist gleichzeitig mit chronischem Rachenkatarrh bei Potatoren, starken Rauchern: grauweissliche, fleckige Verdickung der Schleimhaut, zähes, schleimiges Sekret, weisslicher Belag der Zunge mit reichlicher Pilzwucherung (Leptothrix buccalis).

Stomato-Mykose (Soor-Krankheit), durch einen Schimmelpilz (Oidium albicans) bedingt, eine superficielle Schimmelmykose des Epithels, vorzugsweise bei Säuglingen, die künstlich ernährt werden, seltener bei Brustkindern. Auf der Zungenoberfläche, am Gaumen sieht man weisse, anfangs inselförmige, später konfluierende Membranen: das Epithellager an den befallenen Stellen ist verdickt, von Pilzfäden und Sporen durchsetzt. Die Pseudomembranen sind anfangs leicht, später schwer löslich. In der Regel überschreitet die Pilzwucherung das Epithel nicht.

Stomatitis vesiculosa, pustulosa et aphthosa. Mundhöhlen-Entzündung mit Bläschen-, Pustel- und Geschwürsbildung, hie und da bei Blattern, Varicellen oder durch Uebertragung des Giftes der Maul- und Klauenseuche der Rinder infolge des Genusses ungekochter Milch von derartig erkankten Tieren.

Eiterige Stomatitis in Form umschriebener herdförmiger Prozesse im Zahnfleisch im Anschluss an kariöse Zähne wird häufiger beobachtet. Als *Parulis* bezeichnet man Abscesse mit und ohne Wurzelhautentzündung, die zwischen Zahnfleisch und Kieferknochen ihren Sitz haben.

Ulceröse Stomatitis hie und da am Zahnfleisch und den angrenzenden Teilen der Lippen-, Wangen- und Zungenschleimhaut bei Skorbut, Quecksilber-Vergiftung, namentlich bei heruntergekommenen Patienten.

Beim *Skorbut* zeigt das Zahnfleisch ein trübgraues, missfarbiges Ansehen, die Schleimhaut ist gerötet, wulstig geschwellt; die Zähne erscheinen gelockert. Infolge des Zerfalls des missfarbigen Zahnfleisches entwickeln sich öfters leicht blutende Geschwüre mit speckigem Grund. In schweren Fällen können sich ulceröse Prozesse der Lippen und Wangen, sekundäre Periostitis und Nekrose des Knochens hinzugesellen.

Toxische Stomatitis durch Quecksilber-Vergiftung (medikamentöse oder in gewissen Gewerben, namentlich in Spiegelfabriken) erzeugt ähnliches Bild wie bei Skorbut. Verwandte Veränderungen entstehen bei chronischer Blei- und Phosphor-Vergiftung.

Syphilis der Mundhöhle kommt vor als Primärinfektion infolge direkter oder indirekter Uebertragung. Häufiger finden sich in der Mundhöhle infolge der allgemeinen Infektion syphilitische Papeln oder Plaques als rundliche, gerötete, leicht prominierende Stellen; später zeigen diese Efflorescenzen

milchige Trübung, fast perlmutterartigen Glanz, manchmal intensive Rötung. Infolge der Wucherung der Papillen und Follikel erscheint die Oberfläche uneben. Durch Konfluenz solcher Papeln können ausgebreitete Geschwüre entstehen, an den Mundwinkeln unregelmässige Fissuren, sogenannte Rhagaden. — Die ulcerösen Prozesse gehen manchmal aus dem Zerfall gummöser Bildungen hervor, namentlich auf der Zunge. Geschwüre am harten Gaumen können mit syphilitischer Periostitis oder Ostitis im Zusammenhange stehen; tiefgreifende Caries und Nekrose des Knochens, Perforation, Kommunikation mit der Nasenhöhle (Wolfsrachen) finden sich dann als Komplikationen. Glatte Atrophie des Zungengrundes als Zeichen alter abgelaufener Lues.

Gangrän der Wange (Noma, Wasserkrebs) entwickelt sich hie und da anscheinend spontan bei sehr kachektischen Kindern, die an schweren Infektionen (Typhus, Scharlach, Tuberkulose) leiden und unter ungünstigen hygienischen Verhältnissen leben.

Neubildungen der Mundorgane kommen ziemlich häufig vor: namentlich Carcinom der Lippen und der Zunge. Der Lippenkrebs, am häufigsten an der Unterlippe sitzend, kommt, ähnlich wie der Zungenkrebs, vorwiegend bei Männern vor, selten bei Frauen (10 : 1); das Rauchen gebeizter Tabake aus Thonpfeifen, das Rasieren mit schlecht schneidenden Messern werden als Hauptursache des Lippenkrebses beschuldigt. Man unterscheidet oberflächliche und tiefgreifende Formen. An der Zunge beginnt der Krebs meist an den Rändern.

Als *Ranula* bezeichnet man rundliche oder ovale Cysten mit fadenziehendem Inhalt, die unter der Zunge hart neben dem Frenulum ihren Sitz haben; dieselben entstehen als Retentionscysten infolge von Verstopfung und Erweiterung von Schleimdrüsen (Blandin-Nuhn'sche Drüsen), die in der Nähe der Zungenspitze ihre Lage haben. Oder die als

Ranula bezeichneten Cysten entwickeln sich aus dem Ductus Whartonianus oder aus den Ausführungsgängen der Glandula sublingualis als Retentionscysten, wenn die genannten Gänge durch entzündliche Prozesse oder Steine verschlossen sind. — Ausserdem kommen im Boden der Mundhöhle vor: Lymphangiome (Fig. 9), ferner Dermoidcysten, Kiemengangcysten (kongenitale Cystenhygrome), die vom Halse aus sich nach oben vordrängen und den Boden der Mundhöhle emporwölben.

Bindegewebige Geschwülste kommen im Bereiche der Mundhöhle öfters zur Beobachtung: am häufigsten in Form von Fibromen und Sarkomen, ausgehend von den bindegewebigen Teilen der Schleimhaut, von der Submucosa, vom Periost und Knochen der Kiefer (Periost-Sarkome oder myelogene Sarkome). Die am Zahnfleisch sich entwickelnden Tumoren werden mit dem Sammelbegriff der „Epulis" bezeichnet.

Krankheiten des Rachens.

Entzündliche Prozesse kommen in der Schleimhaut des Rachens sehr häufig vor.

Die *akute katarrhalische Pharyngitis* (Angina catarrhalis) entsteht idiopathisch oder sekundär namentlich bei Scharlach, Masern, Pocken: die Schleimhaut ist gerötet, geschwellt, vorzugsweise am Gaumensegel und über den vergrösserten Tonsillen, mit einem zähen schleimigen oder eiterig schleimigen Belag bedeckt; die Follikel meist vergrössert (lakunäre Tonsillitis). Bei stärkerer eiteriger Sekretion füllen sich die Krypten der Tonsillen mit Eitermassen, die spontan über die Oberfläche hervorquellen oder bei Druck sich entleeren. Als pathogene Pilze finden sich meist Staphylo- oder Streptokokken.

Bei *chronischer Pharyngitis* sieht man neben der diffusen Verdickung der Schleimhaut die Follikel stark geschwellt: Pharyngitis granulosa; die Gaumen-

tonsillen meist vergrössert, die Krypten mit gelblich-puriformen Massen und Pfröpfen ausgefüllt. Bei chronischer Entzündung erscheinen die vergrösserten Tonsillen derb, mehr oder weniger schieferig-grau verfärbt, von eingedickten, mörtelartigen oder verkalkten Pfröpfen durchsetzt. Die Tonsillen sind vermöge ihres Baues (buchtige Einsenkung der Schleimhaut zwischen den Follikeln, physiologische Defekte der Epitheldecke mit kontinuierlicher Auswanderung der weissen Blutkörperchen, die im Mundschleim als sogenannte Schleimkörperchen auftreten) offenbar für die Aufnahme von Infektionsstoffen sehr disponiert, wie ein Schwamm bereit, pathogene Keime aufzusaugen und zu fixieren.

Diphtheroide Angina, Angina necrotica.

Dieselbe findet sich öfters bei sehr jungen und geschwächten Kindern, die unter ungünstigen hygienischen Verhältnissen leben, namentlich häufig im Anschluss an Scharlach, Masern, seltener an Typhus, und ist regelmässig auf Streptokokken-Infektion zurückzuführen. Die anatomischen Veränderungen meist ähnlich wie bei ächter Diphtherie.

Der Prozess geht in der Regel von den Tonsillen aus oder auch von der Schleimhaut des Nasen-Rachenraumes, verbreitet sich seltener auf Kehlkopf und Luftröhre. Die diphtheroiden Schorfe und Membranen meist von geringer Dicke, fest auf der Unterlage haftend.

Rachen-Diphtherie — Diphtheria faucium

ist ebenfalls ein spezifischer nekrotisierender und exsudativer Prozess, bedingt durch die Diphtherie-Bacillen (Löffler). Im Anschluss an Rötung und Schwellung der Schleimhaut entstehen graue und weissliche Flecken namentlich an den Tonsillen, am weichen Gaumen und Zäpfchen, die aus einem zellig-fibrinösen Infiltrat der obersten Schleimhautschichten bestehen. Das faserstoffige Infiltrat erstreckt sich in die tieferen Schichten der Schleim-

Tab. 33. **Brandige Diphtherie der Tonsillen.**
Die Tonsillen beiderseits bis zum Umfange einer Haselnuss geschwellt, die Oberfläche unregelmässig zerklüftet, übelriechend, von schmutzig-gelb-bräunlicher Farbe; beim Einschneiden findet sich das Parenchym der Tonsillen im Zustand brandiger Nekrose. Die umgebende Schleimhaut stark gerötet und geschwellt, namentlich das Zäpfchen bedeutend verdickt, saftig glänzend. Die Zungenoberfläche von trüb brauner Farbe. — Kehlkopf frei. Nebenbefunde: Multiple Ecchymosen der Schleimhaut des Magens und Darms, der äusseren Haut; Lobulär-Pneumonie.
Knabe, 5 1/8 Jahre alt. Nr. 561, 1895.

haut; dasselbe zeigt ähnlich wie die Blutgefässe meist hyaline Entartung, es kommt zur Bildung hyaliner Schollen und Massen. Neben den fleckigen Schorfen bilden sich an Stelle des nekrotischen Epithels croupöse Membranen, die mehr die Tendenz zur flächenhaften Ausbreitung besitzen. Nach Abstossung der Schorfe bleiben flache Geschwüre mit zerfressenen, manchmal scharfzackigen Rändern und Grunde zurück.

Als accidentelle Prozesse beobachtet man:

Sekundäre (oder Misch-) Infektion durch Streptokokken; es entwickelt sich das Bild der *septischen Diphtherie*, die zu tiefgreifenden nekrotischen Infiltraten der Rachenschleimhaut, zu schweren Allgemein-Erscheinungen führt. Die schweren Diphtheriefälle stellen in der grossen Mehrzahl der Fälle Mischinfektionen dar (Streptokokken im Blute namentlich bei tödlichen Fällen). Oder Fäulnispilze verschiedener Art siedeln sich in den Schorfen an und es entsteht die fast regelmässig tödlich endigende *gangränöse Diphtherie* (Taf. 33). Ausbreitung der diphtheritischen und croupösen Belege auf den harten Gaumen, auf die Schleimhaut der Wangen, der Zunge und der Lippen, der Nase findet sich hie und da bei sehr schweren und meist ungünstig verlaufenden Fällen. Weiterhin beobachtet man Uebergreifen und Fortkriechen des diphtheritischen Prozesses auf den Kehlkopf, die Luftröhre (absteigender Croup), Verengerung und Verschluss des Kehl-

kopf-Eingangs und der Glottis, teils durch die starke Schwellung der Schleimhaut, teils durch das superficielle fibrinöse Exsudat bedingt. Bei den meist schweren Fällen von Rachendiphtherie, wie sie in den Spitälern zur Aufnahme kommen, bleibt der Kehlkopf in der grösseren Hälfte frei (58%). Ferner beobachtet man als sekundäre Komplikationen: entzündliche Schwellung der submaxillaren Lymphdrüsen und überaus häufig terminale lobuläre und lobäre Pneumonie. — Die schweren allgemeinen Symptome sowie die sekundären Affektionen innerer Organe (der Nieren, des Herzens, der Leber und Milz) beruhen auf der Wirkung der von den Diphtherie-Bacillen erzeugten Toxine oder auch bei Mischinfektion auf allgemein septischer Erkrankung.

Die Diphtherie entsteht kontagiös, aber auch miasmatisch; virulente Diphtheriebacillen finden sich gelegentlich im Rachen gesunder Kinder (fakultative Parasiten) und auch noch längere Zeit nach überstandener Infektion. Zur Entstehung gehört eine besondere Disposition, die bei Kindern sehr häufig, bei Erwachsenen selten angetroffen wird; das Blutserum der nicht disponierten Individuen hat antitoxische Eigenschaften.

Diphtherieähnliche Erkrankungen ohne spezifische Bacillen gehören nicht in das Gebiet der wahren Diphtherie und sind (nicht bloss im Rachen sondern auch auf sonstigen Schleimhäuten: Blase, Darm) besser als diphtheroide oder einfach nekrosierende Prozesse zu bezeichnen.

Bei der echten Rachendiphtherie beträgt die Mortalität bis zu 50—60%, bei diphtheroiden Erkrankungen und anderweitigen Anginen höchstens 1—4%.

Als seltene aber meist sehr bösartig verlaufende *Formen der infektiösen Angina* sind zu nennen:

Erysipelatöse und phlegmonöse Pharyngitis.

Beide auf Streptokokken-Infektion beruhend, diffuse Entzündungen der Mucosa und Submucosa.

Tab. 34. **Abscess der hinteren und seitlichen Rachenwand. (Para- und retropharyngealer Abscess.)**

Jauchiger Abscess von über Pflaumengrösse aus einer umschriebenen submucösen phlegmonösen Entzündung entstanden ohne nachweisbare Ursache. — Von dem Abscess hatte sich eine perakute Septikämie entwickelt: metastatische eitrig-fibrinöse Pleuritis linkerseits, mässiger Milztumor, parenchymatöse Hepatitis.

Mann, 42 Jahre alt. Nr. 424, 1895. — Klinisch und anatomisch ein ähnlicher Befund wie bei Angina Ludovici, bei der die kryptogen entstandenen Abscesse in der Umgebung des Zungengrundes, des Unterkiefers und der Submaxillargegend angetroffen werden.

Die Schleimhaut stark geschwellt namentlich am Kehlkopfeingang (akutes entzündliches Glottisödem), gerötet. Ist das Exsudat ein eiteriges, so erscheinen die ergriffenen Teile blass gelblich verfärbt, fast schwappend: beim Einschneiden lässt sich ein reichliches, serös-eiteriges Infiltrat ausstreifen. Häufig sind die Tonsillen ebenfalls stark geschwellt. — Solche bösartige und meist rasch (in 1—2 Tagen manchmal) tödlich verlaufende Fälle von diffuser Streptokokken-Angina entstehen entweder primär, gleichsam kryptogen ohne nachweisbare Invasionspforte — oder entwickeln sich sekundär von eiterigen und eiterig-jauchigen Prozessen der Umgebung des Rachens, z. B. von einem tief sitzenden Abscess des Zungengrundes, von Angina Ludovici der Weichteile in der Umgebung des Bodens der Mundhöhle oder der Umgebung des Kehlkopfs, von retro- und parapharyngealen und prävertebralen Abscessen (Taf. 34) aus.

Syphilitische Ulcerationen und Narben finden sich hie und da im Rachen und am Zungengrund. Meist im Anschluss an Angina mit und ohne spezifische Charaktere entstehen Plaques, flache Verdickungen der Schleimhaut, selten Gummata und zuletzt flache speckige Geschwüre — oft in Verbindung mit Syphilis der Nase.

Tuberkulöse Geschwüre im Rachen sind selten; am häufigsten verbreiten sich dieselben vom Kehl-

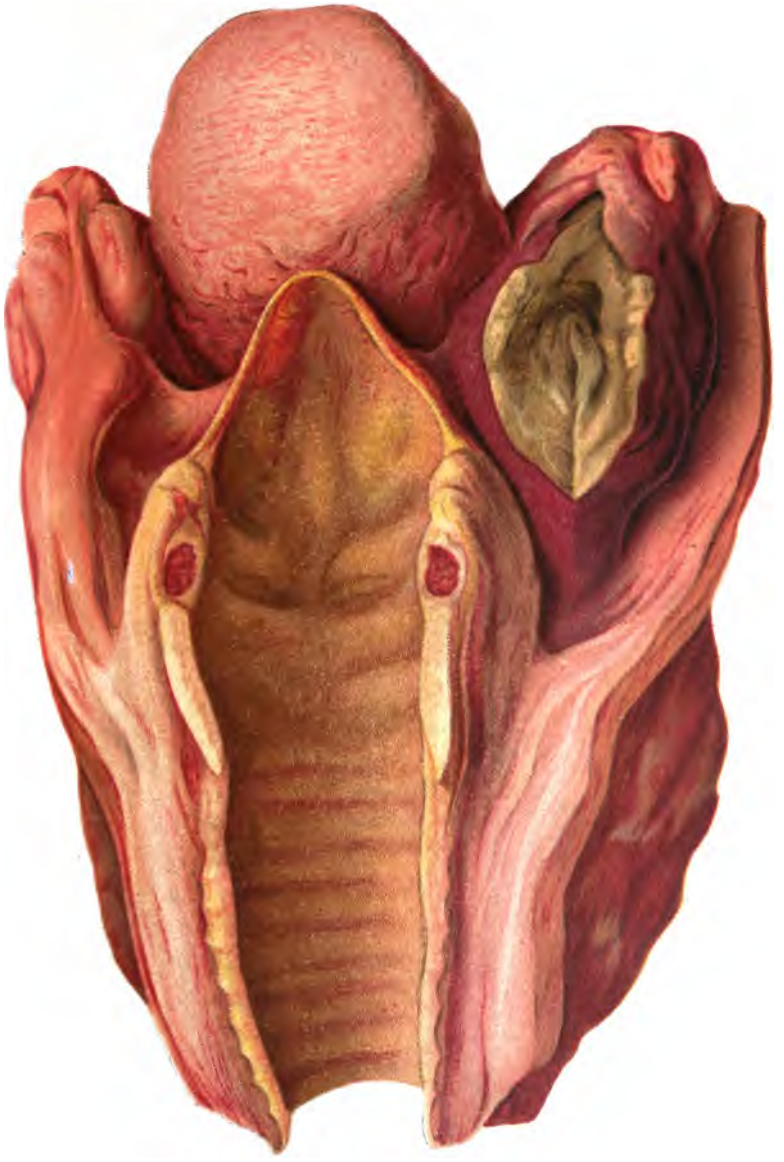

Lith.Anst.v.F.Reichhold, München.

kopf aus nach aufwärts; die Ulcerationen zeigen im allgemeinen dasselbe Verhalten wie im Kehlkopf.

Neubildungen im Rachen sind, abgesehen von Lymphomen der lymphoiden Organe, von bindegewebigen Polypen, die von der Wandung der Choanen oder von der Schädelbasis in den Rachen herab wuchern, selten; namentlich beobachtet man selten das primäre Carcinom der Rachenschleimhaut; sekundärer Krebs, hie und da vom Anfangsteil des Oesophagus, vom Kehlkopf oder der Schilddrüse ausgehend.

Erkrankungen der Speicheldrüsen.

Die Entzündung der Ohrspeicheldrüse (Parotitis) kommt als primäre und epidemische Erkrankung vor (Mumps). Die Drüse ist geschwellt, das Exsudat serös-zellig; im Ausführungsgang sammelt sich zähflüssiges eiterig-schleimiges Sekret an. Der regelmässige Ausgang ist der in Heilung.

Ausserdem entwickelt sich eine *infektiöse eiterige Parotitis* sekundär im Anschluss an gewisse Infektionskrankheiten: Typhus, Scharlach etc. — nach früherer Annahme als hämatogene metastatische Entzündung, wahrscheinlicher jedoch fortgesetzt von der Mundhöhle, indem septische Keime durch den Stenon'schen Gang in das Drüsengewebe eindringen und zur eiterigen oder eiterig-jauchigen Parotitis führen. Infolge der geringen Nahrungsaufnahme sowie der verminderten oder sistierten Speichelabsonderung ist die Einwanderung pathogener Keime in hohem Grade erleichtert. Die Drüse erscheint geschwellt, derb, von fleischartigem Aussehen, von einem serös-eiterigen Infiltrat durchsetzt. Oefters beobachtet man Ausgang in Abscessbildung, partielle Verjauchung der Drüse, Perforation der Eiterherde in die Mundhöhle, nach aussen, in den äusseren Gehörgang; von dieser Drüseneiterung oder Verjauchung aus kann sich eine lethale embolische Septico-Pyämie entwickeln.

Taf. 34a. **Akute toxische nekrosierende Oesophagitis und Gastritis.**

Vergiftung durch Natronlauge (Laugenessenz). Tod 6 Tage nach Aufnahme des Giftes.

Nebenbefunde: Laryngo-Tracheo-Bronchitis infolge von Laugen-Verätzung. Konfluierende Lobulär-Pneumonie des l. Unterlappens; lobulär-pneumonische Herde im linken Ober- und rechten Unterlappen. Fettdegeneration der Nieren.

2jähriger Knabe. Nr. 132. 1900.

In der Parotitis kommen *Neubildungen* nicht selten vor, namentlich Sarkome in zahlreichen Modifikationen: Fibro-, Myxo-, Chondro- und Adeno-Sarkome, seltener das Carcinom.

Krankheiten der Speiseröhre.

Akute Oesophagitis, katarrhalische Entzündung der Speiseröhre, eine seltene Erkrankung. Die entzündlichen Veränderungen, am meisten ähnlich den entsprechenden Erkrankungen der Mundhöhle, sind geringfügig, hauptsächlich Proliferation und vermehrte Desquamation des Epithels. Ursachen: mechanische (Fremdkörper), chemische (starke Alcoholica) und thermische Reize; selten Prozesse, die vom Rachen aus oder umgekehrt vom Magen aus sich auf die Schleimhaut fortsetzen. Meist Heilung nach kurzer Dauer.

Sonstige Entzündungen selten; *eiterige Entzündung* der Submucosa hie und da durch Einwirkung von Fremdkörpern. Ulcerationen ebenfalls selten, höchstens im untersten Abschnitt; im Cardialteil peptische Geschwüre durch die Einwirkung des Magensaftes, — oder Ulcerationen im Anschluss an:

Toxische Oesophagitis durch Einwirkung von Säuren und Alkalien, in allen möglichen Abstufungen von der einfachen Rötung bis zur tiefgreifenden Verschorfung; bei mässiger Einwirkung von Säuren wird die Schleimhaut grau oder gelblich verfärbt, gerunzelt; bei Einwirkung von Alkalien mehr bräunlich, weich; bei intensiver Einwirkung erscheint

Tab. 34.a

Lith. Anst. F. Reichhold, München.

die Schleimhaut in eine braune oder schwarze zunderartige Masse umgewandelt. Tritt der Tod nicht alsbald ein, so kommt es nach Abstossung der Schorfe zu Geschwürsbildung, eiteriger Entzündung, zur Bildung von Narben und Stenosen. (Taf. 34a.)

Nekrosierende und ulceröse Oesophagitis kann ausserdem entstehen durch Fremdkörper, durch allerlei regionäre Prozesse, die von aussen die Wand in Mitleidenschaft ziehen: Vereiterung von mediastinalen und peribronchialen Lymphdrüsen, Aneurysmen der Aorta, prävertebrale und retropharyngeale Abscesse bei Wirbelcaries etc.

Divertikel der Speiseröhre sind sackartige, umschriebene Ausbuchtungen; man unterscheidet zwei Formen:

1. *Pulsions-Divertikel*, meist im oberen Teile der Speiseröhre am Uebergang aus dem unteren Pharynx sitzend; dieselben entstehen durch Druck von innen (beim Schlingen); infolge übermässiger Dehnung und partiell verminderter Resistenz der Muscularis wird die Schleimhaut nach Art einer Hernie durch erstere hinausgepresst, erweitert sich allmählich zu einem grösseren Sacke, in den fortwährend Speisen eindringen.

2. *Traktions-Divertikel,* häufiger als die vorhergehende Form, sind mehr trichterförmig, sitzen meist in der Vorderwand des Oesophagus in der Nähe der Lungenwurzel und entstehen durch Zug von aussen dadurch, dass von entzündlich erkrankten Lymphdrüsen aus, die allmählich sklerosieren und schrumpfen, auf die adnexe Wand der Speiseröhre ein Zug ausgeübt wird, wodureh es zur Ausbuchtung und Divertikelbildung kommt. — In der Tiefe der Divertikel kommt es öfters durch Anhäufung von Speisen zu entzündlichen Prozessen, die zu Perforation und jauchigen Processen in der Umgebung (Mediastinitis, Pleuritis, Lungengangrän) Veranlassung geben können.

Tab. 35. **Carcinom des Oesophagus, Perforation in die Trachea.** 2/5 der natürlichen Grösse.

Unterhalb des Kehlkopfs ein ringförmiges und ovales Krebsgeschwür von grauer Farbe; der Grund des Geschwürs durch eine grosse Oeffnung mit dem Lumen der Trachea kommunizierend. — Weiter nach abwärts ein ähnliches, etwas kleineres Geschwür — ohne Perforation. Tod durch brandige Aspirations-Pneumonie beider Unterlappen.

Carcinom der Speiseröhre (Taf. 35) kommt häufiger primär, seltener sekundär vor.

Dasselbe beginnt inselförmig und hat die Neigung, sich ring- und gürtelförmig auszubreiten, bis es schliesslich in einer Länge von 5 und mehr cm die Wandung durchsetzt. Sehr bald kommt es zum ulcerösen Zerfall und schliesslich zur Perforation in die umgebenden Organe: Trachea, Bronchien, Lunge (Aspirations-Pneumonie), Pleura, grosse Arterienstämme oder in das Mediastinum. Der Oesophaguskrebs hat seinen Sitz vorwiegend im mittleren und unteren Drittel, am häufigsten im unteren Drittel; Männer erkranken häufiger als Weiber (5 : 1). Die *sekundäre Stenose* kann in den späteren Stadien infolge fortschreitenden Zerfalls (abgeweideter Krebs) wieder verschwinden.

Sekundär entwickelt sich der Oesophaguskrebs hie und da fortgesetzt von der Cardia, vom Pharynx oder von der Schilddrüse aus.

Krankheiten des Magens.

Kadaveröse Erweichung (Gastromalacie) findet sich öfters in der Fundusgegend; in verschiedenem Umfange ist die Wandung in eine zunderartig brüchige, schleimige Masse umgewandelt, die bei Berührung und Herausnahme des Magens einreisst.

Zirkulationsstörungen: Hyperämie der Schleimhaut findet sich in umschriebener Form als fleckige Rötung häufig infolge von Hypostase, namentlich in der Gegend des Fundus und auf der hinteren Magenwandung (Taf. 36), kann mit fleckigen Blutungen verwechselt werden.

Tab. 35.

Lith. Anst. v. F. Reichhold, M

Tab. 36. **Hypostatische Hyperämie der Schleimhaut des Magens im Fundus.** $^2/_3$ der natürl. Grösse.
Im Fundus, sowie auf der hinteren Wandung ist die Schleimhaut verwaschen braunrot gefärbt.

---

weniger Tage entwickelt sich aus der trüben Schwellung eine fettige Entartung der Drüsenepithelien.

Der *chronische Magenkatarrh* (Gastritis chronica), der mit besonderer Vorliebe in der Pylorusgegend seine Veränderungen macht, kommt in verschiedenen Formen vor:

Bei *Gastritis chronica simplex* ist die Schleimhaut diffus verdickt, geschwellt, stärker gefaltet, namentlich im Bereich der Pförtnergegend; in ähnlicher Weise ist auch die Submucosa verdickt und gewuchert.

Sehr häufig beobachtet man im Anschluss an chronische Krankheiten der Leber und des Herzens (Lebercirrhose, Klappenfehler, Fettherz, muskulöse Erkrankungen des Herzens) *chronischen Stauungskatarrh des Magens*: Schleimhaut geschwellt, von dunkelbraunroter und cyanotischer Färbung, blutreich, succulent, mit reichlichen Schleimmassen bedeckt; meistens findet sich gleichzeitig derselbe Zustand im Bereich des Darmkanals = chronischer Stauungs-Gastrointestinalkatarrh.

In anderen Fällen ist die Oberfläche der verdickten Schleimhaut flach höckerig, mit warzenartigen flachen Hervorragungen bedeckt (Etat mamelonné von mamelon, die Brustwarze). Bei dieser hyperplastischen und sklerosierenden Form der Gastritis hypertrophicans, prolifera können sich in den höheren Graden förmliche warzige Erhebungen bilden (Gastritis verrucosa) oder auch grössere polypenartige Wucherungen (Gastritis polyposa) (Taf. 37).

Infolge oft wiederholter hyperämischer Zustände und der damit verbundenen Diapedesisblutung kommt es öfters zu diffuser oder teilweiser Pig-

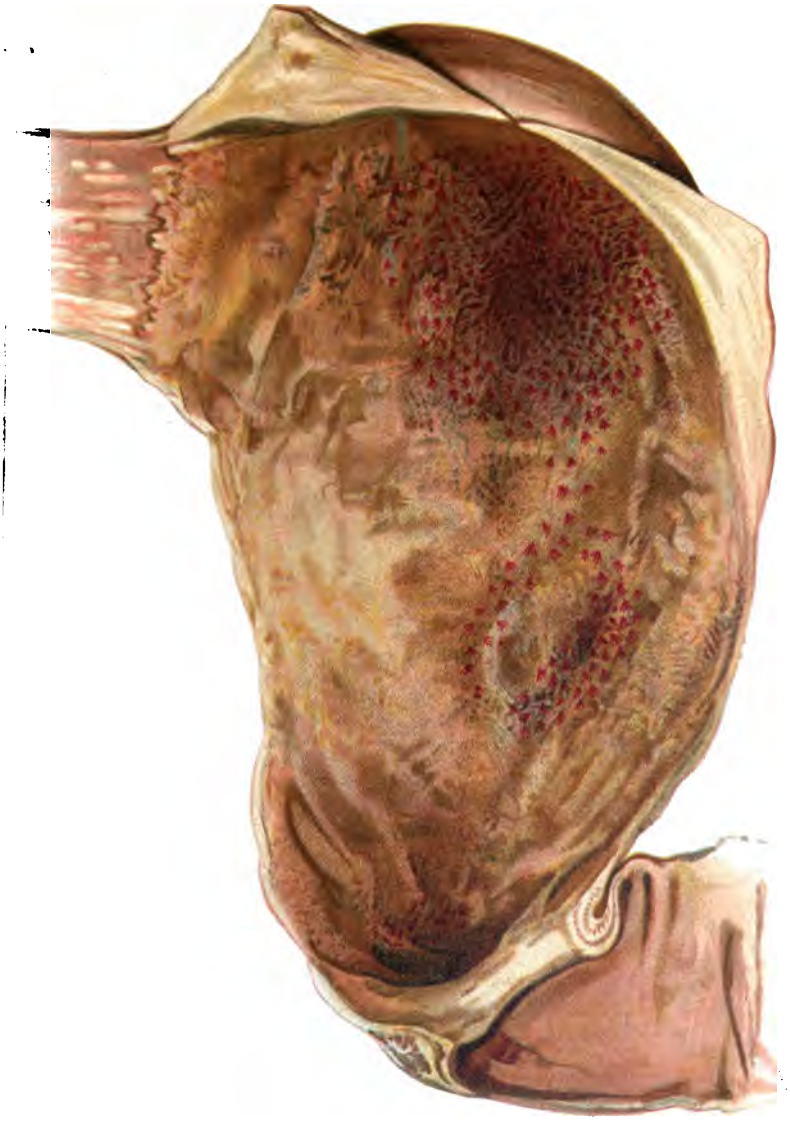

Lith.Anst.v. F. Reichhold, München

mentierung der Schleimhaut; dieselbe ist bleigrau oder grauschieferig verfärbt, namentlich wieder am stärksten in der Pylorusgegend; mikroskopisch findet man die Schleimhaut von reichlichen Melaninkörnchen durchsetzt = *Gastritis chronica pigmentosa.*

Im Anschluss an chronische Gastritis entwickelt sich selten, mit Verkleinerung des Magens verbunden, eine *bindegewebige Hypertrophie aller Magenhäute* (gutartige Magenverhärtung), ein Zustand, welcher dem diffus infiltrierten Magenkrebs sehr ähnlich ist. — In zweifelhaften Fällen wird das Verhalten der Lymphdrüsen und die mikroskopische Untersuchung die Diagnose sicherstellen. — Der Magen erscheint bis zum Umfang des Darmes kontrahiert, die Wandung bis kleinfingerdick, hypertrophisch.

Croupöse, diphtheritische und *phlegmonöse* Entzündungen des Magens sind sehr seltene Vorkommnisse; ebenso die ulceröse tuberkulöse Gastritis (Taf. 38).

Geschwüre im Magen.

Ausser den oben erwähnten hämorrhagischen Erosionen kommt im Magen eine spezifische Geschwürsbildung vor, die ohne vorausgehende Infektion und Nekrose im Anschluss an nutritive Störungen (Blutung, Anämie) sich entwickelt und wobei der Substanzverlust auf Selbstverdauung (peptisches Geschwür) zurückzuführen ist. (Fig. 24 u. 25.)

Die Hauptcharaktere dieses *aseptischen, einfachen oder runden Geschwürs* (*Ulcus ventriculi simplex, rotundum*) sind: dieselben haben ihren Sitz hauptsächlich auf der hinteren Wandung der Pylorusgegend und an der kleinen Curvatur, seltener am Pylorus, sehr selten in der Umgebung der Cardia, der grossen Curvatur oder im Fundus. Die Grösse schwankt meistens zwischen der eines 5-Pfennigstückes und eines Thalers. Die Ränder

Tab. 37. **Multiple Schleimhaut-Polypen der pars pylorica des Magens.**

Im Umfange eines Handtellers ist der Pylorusteil besetzt von einer grossen Zahl von kugeligen oder birnförmigen Polypen; die kleineren mehr flach, hanfkorngross, die übrigen erbsen- bis kirschengross, von halbweicher Konsistenz, teilweise stark gerötet, saftig glänzend. Der betreffende Abschnitt der Magenschleimhaut deutlich verdickt und hypertrophisch: chronische Gastritis polyposa.

Taf. 37 a.

Zotten-Papillom des Magens, pflaumengross, mit breiter Basis aufsitzend, von der Umgebung scharf abgegrenzt, die zottigen Ränder überhängend.

Patientin, 77 Jahre alt, starb an eiteriger Peritonitis, ausgehend von eiteriger, subseröser Perigastritis, die ihren Hauptsitz an der kleinen Curvatur des Magens hatte — entsprechend der Lokalisation des Tumors auf der Schleimhaut, sodass als Ausgangspunkt des eiterigen Prozesses die Matrix des Tumors angenommen werden musste. Nr. 105. 1900.

---

sind scharf, ohne Spur von Rötung oder Schwellung, wie mit einem Locheisen ausgeschnitten. Der Defekt der Schleimhaut ist am grössten, kleiner in der Submucosa und am kleinsten in der Muscularis; auf diese Weise verengt sich derselbe trichterförmig nach aussen; die Ränder sind von staffel- oder terrassenförmiger Konfiguration, wobei die Geschwürsaxe nicht immer senkrecht, sondern häufig in schiefer Richtung die Magenwandung durchsetzt. — In der Regel findet man nur *ein* Geschwür, hie und da mehrere in verschiedenen Stadien der Entwicklung; manchmal zeigen die Geschwüre, längliche oder mehr unregelmässige Formen, namentlich am Pförtner, wo sie auch gürtelförmig sich ausbreiten und zur Striktur der Pylorus-Oeffnung führen.

Die *Ausgänge* sind verschiedenartig: *Heilung* namentlich kleinerer Geschwüre mit Bildung sternförmiger und strahlig konstringierender Narben kommt öfters vor (Fig. 26). — Ungünstige und fast regelmässig lethale Ausgänge sind: *Verblutung* aus kleinen, kaum stricknadeldicken Arterienästen, die im Grunde der Geschwüre verlaufen und seit-

Lith.Anst.v. F. Reichhold, Münc

Lith. Anst. F. Reichhold, München.

lich arrodiert werden (Fig. 24 —) oder Perforation in den Peritonealsack, Austritt von Mageninhalt und tödliche Perforativ-Peritonitis im Verlaufe einiger Tage (primäre Perforation). —Bei drohender Perforation, während der ulceröse Prozess die Muscularis durchsetzt, kommt es öfters auf der entsprechenden Stelle der Serosa zu reaktiver und adhäsiver umschriebener Peritonitis (Perigastritis), zur Verlötung der bedrohten Stelle mit umgebenden Organen: namentlich mit dem Pankreas, mit dem retroperitonealen Bindegewebe. Während die Ränder gegen die Peritonealhöhle lose verklebt oder inniger abgeschlossen sind, kann das Geschwür in die adnexen verlöteten Organe eindringen, grössere Substanzverluste erzeugen, bis zuletzt durch einen unglücklichen Zufall (starke Bewegung) die Rand-Adhäsionen und Verklebungen sich lösen und *sekundäre Perforation* von einer Randstelle aus erfolgt (Fig. 25). In seltenen Fällen erfolgt Verwachsung mit der vorderen Bauchwandung, mit der Leber, Milz, Querkolon, Duodenum (Bildung einer Fistula bimucosa bei Perforation in einen angrenzenden Darmabschnitt).

Die *Ursachen des Magengeschwürs* sind nicht vollständig aufgeklärt. Neben *lokalen Zirkulationsstörungen* (Blutungen, hämorrhagischen Erosionen, Ischämie, Embolien), welche die partielle Selbstverdauung begünstigen und dem Magensaft gleichsam die ersten Angriffspunkte darbieten, spielen *Läsionen der Magenschleimhaut* (thermische, toxische Einflüsse; zu heisse Nahrung, Schnaps, grobe schwerverdauliche Nahrung, ferner mechanische Momente: Schnürkorsett) eine gewisse Rolle.

Anomalien der Blutmischung: Chlorose, Anämie begünstigen als konstitutionelle Momente zweifellos das weitere Fortschreiten der Geschwüre und verhindern die Heilung. — Schlechtgenährte Individuen erkranken häufiger; bei Frauen wird das runde Magengeschwür dreimal so häufig ange-

Fig. 24. **Rundes Magengeschwür. Ulcus rotundum pepticum.**
Im Grunde des Geschwürs, dessen Sitz in der Pylorus-Gegend auf der hinteren Wand des Magens ist, ein arrodiertes Gefässlumen; tödliche Verblutung aus letzterem.

Fig. 25. **Rundes perforierendes Magengeschwür.**
Das scharfrandige Geschwür hat die Wandung des Magens vollständig zerstört; der Geschwürsgrund wird gebildet von adnexem verdichtetem Gewebe, nach oben und links eine linsengrosse Perforationsöffnung. Tod durch akute eiterige perforative Peritonitis.

Fig. 26. **Sternförmige Narbe des Magens. Geheiltes rundes Geschwür.**
Von einem weisslich getrübten Centrum aus, dem Sitz des ursprünglichen Geschwürs, sieht man zahlreiche fein gefaltete Ausläufer strahlenförmig auslaufen. An der Stelle des geheilten Geschwürs ist die Magenwandung etwas verdünnt und gegen das Licht gehalten leicht durchscheinend.

---

troffen als bei Männern; Recidive kommen öfters vor. Die Narben disponieren zur Entwicklung des Carcinoms. Sitzen die Geschwüre und Narben am Pförtner, so kommt es zu Stenose desselben und zu sekundärer Gastrektasie.

Narbige Konstriktion in der Mitte des Magens führt zur Bildung des Sanduhr-Magens, wobei derselbe in 2 Hälften geteilt erscheint, die durch eine enge Kommunikationsöffnung miteinander verbunden sind.

Neubildungen des Magens.

Der *Magenkrebs* ist so häufig, dass er $^1/_4$—$^1/_3$ aller Carcinome ausmacht; Männer sind stärker belastet als Frauen (7 : 5). Derselbe findet sich am häufigsten bei Menschen im Alter von 40—60 Jahren fast ohne Unterschied der einzelnen Stände. Der Lieblingssitz des Magenkrebses ist der Pylorus, die pars pylorica und die kleine Curvatur, seltener die Cardia, die vordere und hintere Magenwandung. In der Regel ist er umschrieben, selten diffus über den grössten Teil der Magenwandung sich ausbreitend (infiltrierter Krebs).

Typische Formen sind: das *Medullar-Carcinom* (weicher Krebs, Markschwamm, Drüsenkrebs), der

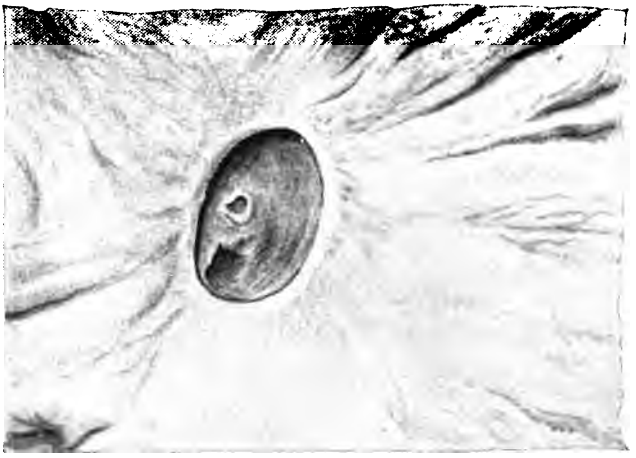

Fig. 24.

Fig. 25.

Fig. 26.

Tab. 38. **Tuberkulöse Geschwüre des Magens.**

Im Fundus des Magens in der leicht geröteten Schleimhaut mehrere rundliche und ovale, offenbar ziemlich frische Geschwüre mit stark gerötetem Hofe; der Grund der Geschwüre von matt weiss-gelblicher Farbe.

Bei dem Patienten (4jähriger Knabe, Nr. 274, 1895) fand sich als Todesursache eine chronische tuberkulöse Peritonitis, käsige Tuberkulose der retroperitonealen und mesenterialen Lymphdrüsen, ferner konfluierende Lobulär-Pneumonie linkerseits; hochgradige allgemeine Abmagerung.

(Nähere Beschreibung des Falles in der Dissertation von Kanzow: Ein Beitrag zur Kasuistik der tuberkulösen Magengeschwüre. München 1895.)

Scirrhus (harter oder atrophierender Krebs) und der *Gallertkrebs.*

Im Beginne ist der Krebs immer wandständig und hat die Neigung, in der Fläche und namentlich am Pylorus sich ringförmig auszubreiten.

Der *Markschwamm* zeigt meist wallartig gewulstete Ränder, ist von halbweicher Konsistenz; im Centrum eine Geschwürsfläche von unregelmässiger Gestalt; in manchen Fällen bildet der Krebs eine fungöse Masse von rötlicher Farbe ohne erheblichen Zerfall, sehr gefässreich (Carcinoma teleangiektodes), mit Neigung zu Blutungen. Der Mageninhalt öfters kaffeesatzähnlich, aus verändertem Blute bestehend.

Der *harte Krebs* (Scirrhus, Fibro-Carcinom) sitzt meist umschrieben am Pförtner; die krebsig infiltrierte Wandung knirscht unter dem Messer, von der verdickten Wandung ist kaum etwas Saft abzustreifen. Die Geschwürsbildung häufig wenig ausgesprochen; flache wie abgeweidete Substanzverluste sind auf der Schleimhautfläche der ergriffenen Teile zu sehen. In anderen Fällen ist diese Form mehr diffus, verbreitet sich über den grösseren Teil des meist geschrumpften Magens (Magenverhärtung, Cirrhose), ein Zustand, der der einfachen, entzündlichen, nicht krebsigen Magenverhärtung (gutartige Cirrhose) sehr ähnlich sein kann.

Lith Anst v F Reichhold

Der *Gallert- oder Colloidkrebs* zeigt mehr Neigung zu diffuser Infiltration; das netzförmige und alveoläre Stroma umschliesst zahlreiche Lücken, welche durchsichtige Gallerttröpfchen enthalten; auf der Schnittfläche erscheint die derb infiltrierte und verdickte Magenwand manchmal honigwabenartig verändert. Der Gallertkrebs hat die Neigung, kontinuierlich auf die Nachbarorgane (grosses und kleines Netz) und die Lymphdrüsen überzugreifen. (Taf. 39).

Nur in sehr seltenen Fällen findet man den Krebs auf den Magen beschränkt, die Lymphdrüsen

Fig. 27.

Fig. 27. **Ringförmig infiltrierendes Carcinom des Pylorus,** enorme Verdickung der Pylorus-Wandung, spaltförmige Verengerung des Lumens.

Das verengte Lumen ist zunächst umgeben von der krebsig umgewandelten Schleimhaut (hellere Zone); ausserhalb derselben, die ebenfalls verdickte und hypertrophische Muscularis (dunklere äussere Zone).

frei, deren Verhalten (namentlich der epigastrischen Drüsen) im übrigen und in der Regel sowohl makroskopisch als auch mikroskopisch die Differentialdiagnose zwischen anderweitigen ulcerösen Prozessen und Krebs in hohem Grade erleichtert. — Alle die genannten Krebsformen haben die Neigung, die Magenwandung zu durchsetzen, auf das Peritoneum überzugreifen, ferner ist ihnen gemeinsam die Neigung zu Stenose des Pylorus (Fig. 27), zu Gastrektasie bei Lokalisation am Pförtner, zu recidi-

Tab. 39. **Gallert-Krebs des Magens.**

Die kleine Curvatur in ihrem cardialen Abschnitt und die hintere Wand des Magens eingenommen von einer handtellergrossen, etwas oval geformten Geschwulst mit ziemlich derbem, wallartig gewulstetem Rande; im Zentrum ein thalergrosses Geschwür. Entsprechend dem oberen Abschnitt des Geschwürs ist die Magenwandung in der Ausdehnung eines 10-Pfennigstückes stark verdünnt und durchscheinend. In dieser verdünnten Stelle eine Perforation, für einen Federkiel gut durchgängig, die frei in die Bauchhöhle mündet; die Richtung dieser Öffnung führt direkt nach hinten gegen die Wirbelsäule zu. Sowohl in dem wulstigen Rande wie im Grunde des Geschwürs sieht man in die Krebsmasse eingestreut halb durchscheinende gallertige Tropfen, umgeben von einem netzförmig angeordneten, faserigen Gerüste.

Die äussere Fläche des Magens mit der vorderen Bauchwandung durch derbes schwieliges Gewebe verwachsen (Perigastritis adhaesiva); die Gegend der kleinen Curvatur stark verkürzt und entsprechend dem äusserlich fühlbaren Tumor mit bis linsengrossen flachen gelblichen Knötchen besetzt.

Als Todesursache fand sich: akute eiterig-fibrinöse Perforativ-Peritonitis. — Hochgradige allgemeine Abmagerung, braune Atrophie des Herzens.

Mann, 58 Jahre alt. Nr. 136. 1895.

---

vierenden kleineren Blutungen, zur Perforation der Magenwandung; letztere wird hintangehalten und hinausgeschoben durch Verlötung und Verwachsung der bedrohten Stelle mit den angrenzenden adnexen Teilen (Pankreas, Leber, Duodenum, Querkolon, seltener vordere Bauchwandung). — Perforation in das Kolon mit Bildung einer bimucösen Magen-Kolonfistel kommt selten vor, noch seltener nach Verwachsung mit der vorderen Bauchwandung Perforation nach aussen — Magen-Bauchwandfistel. — Der tödliche Ausgang ist meistens auf allgemeine Erschöpfung und Inanition zurückzuführen.

Aetiologisch werden zahlreiche Momente, die die Entwicklung des Magenkrebses begünstigen sollen, beschuldigt: vorausgehende Geschwüre und Narben, thermische, chemische und mechanische, öfters sich wiederholende Läsionen der Schleimhaut. Aehnlich wie auf anderen Schleimhäuten (Mundhöhle, Dickdarm, weibliche Genitalien) entwickelt sich der

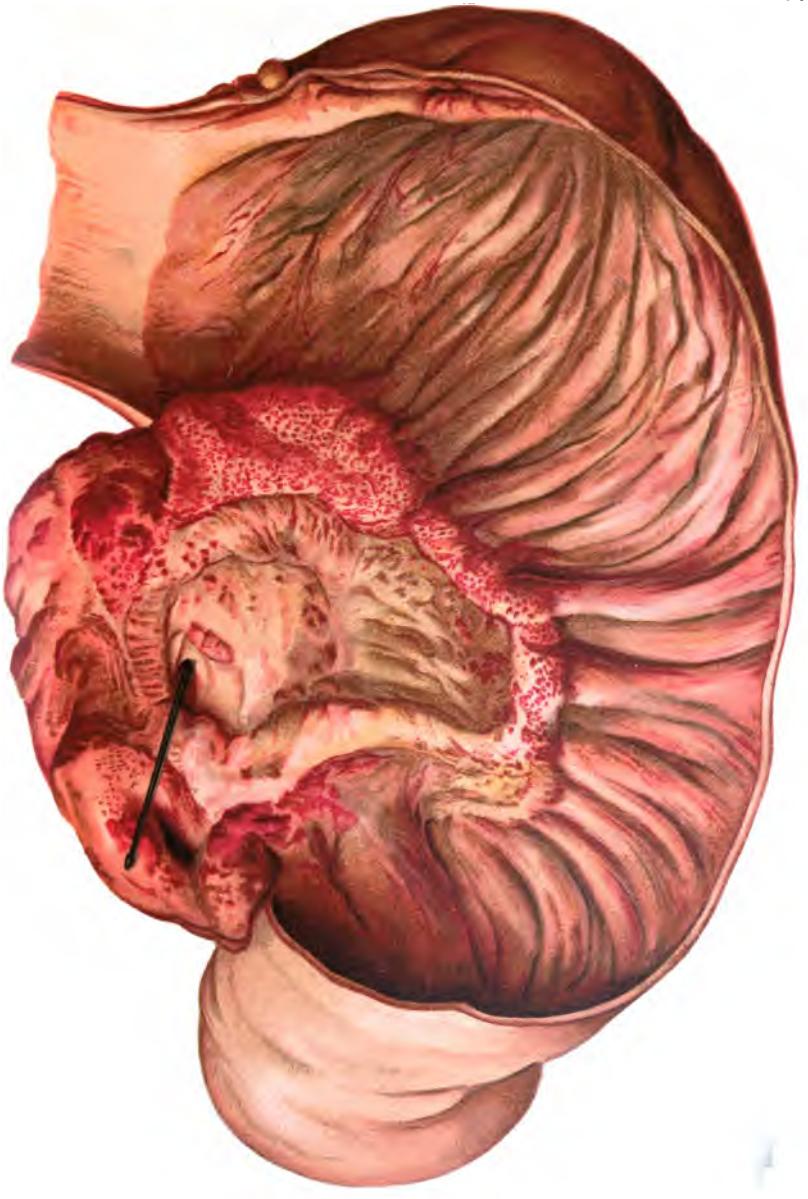

Lith.Anst.v.F.Reichhold, Mü.

Magenkrebs mit Vorliebe an jenen Stellen, wo chronische entzündliche Prozesse und Ulcerationen am häufigsten vorkommen, nämlich am Pylorus, in der pars pylorica und an der kleinen Curvatur, so dass ein Zusammenhang zwischen derartigen Reizzuständen und der Carcinom-Entwicklung nicht von der Hand zu weisen ist.

Sonstige *Neubildungen* (Sarkome, Myome, Lipome) im Magen sind überaus selten.

Fremdkörper: Knochen, Nadeln, Münzen, die gelegentlich zufällig in den Verdauungskanal gelangen oder absichtlich verschluckt werden, passieren manchmal ohne Schaden den Pylorus und den Darm oder bleiben längere Zeit im Magen, werden festgespiesst, führen zur Fistelbildung und Perforation nach aussen.

Magen-Erweiterung — *Gastrektasie.*

Dieselbe kommt vor als *akute Dilatation* infolge von Ueberladung des Magens oder durch schwere Diätfehler (Dilatatio ex ingestis), durch übermässige Gasentwicklung, seltener durch Affektionen der Muskulatur (centrale Lähmung?). Oft sich wiederholende akute Erweiterungen und muskuläre Insufficienz können zu chronischer bleibender Erweiterung führen.

Häufiger ist die *chronische Magenerweiterung* — (wohl zu unterscheiden von der physiologischen Megalogastrie bei gesunden Individuen, die gewohnheitsmässig grosse Mengen von Speisen und Getränken zuführen); dieselbe kann sich *primär entwickeln* als *atonische muskuläre Magenerweiterung* im Anschluss an Erschöpfungszustände (Typhus, Tuberkulose, Chlorose, Neurasthenie) oder im Anschluss an chronische katarrhalische Gastritis; durch den verminderten Tonus der Muscularis kommt es zur Erschlaffung und Ausdehnung des Magens. — Sehr häufig ist die *sekundäre oder mechanische Magenerweiterung*, die sich im Anschluss an *Pylorus-*

Taf. 40. **Chronische Enteritis pigmentosa.**

Die Schleimhaut des Jejunum erscheint stark gefaltet, geschwellt, durchfeuchtet, gerötet und punktförmig schieferig pigmentiert. Die ganze Darmwandung zunderartig brüchig, verdickt; der Darminhalt dünnflüssig und reichlich.

Der 67jährige, hochgradig abgemagerte Patient (Körpergewicht = 39 Kilo) starb an chronischer Tuberkulose der Lungen. Nr. 172, 1895.

Taf. 41. **Chronische Enteritis follicularis des Dickdarms.**

Die Schleimhaut matt braunrot verfärbt, geschwellt, die Solitärfollikel durchweg stecknadelkopf- bis hanfkorngross geschwellt. Im Bereich des Dünndarms verhält sich die mehr atrophische Schleimhaut ähnlich, die Follikel ebenfalls stark vergrössert.

Als terminale Erkrankung fand sich bei dem 7 Monate alten, hochgradig atrophischen Säugling Capillar-Bronchitis und beginnende Lobulär-Pneumonie. Allgemeine Anämie und Atrophie aller Körperorgane. Im Leben das Bild der chronischen Gastro-Enteritis und der Lobulär-Pneumonie. Körperlänge 58 cm, Körpergewicht 2,6 Kilogr. Nr. 710, 1895.

Follikel vielfach geschwellt = septische und septiforme Enteritis. — Der Magensaft hat vermöge seines Gehaltes an Salzsäure allerdings bakterientötende und antiseptische Eigenschaften, jedoch nur in beschränktem Grade, während die verdauenden Fermente keinen schützenden Einfluss in dieser Richtung ausüben. Unter dem Einflusse des gestörten Chemismus, der abnormen Zersetzungs- und Gärungs-Vorgänge werden harmlose darmbewohnende Mikroorganismen pathogen (fakultative Parasiten); in dem serösen Transsudat, in dem gesteigerten Darmsekret finden sich viel Serum-Eiweiss und Mucin, vermehrte Mengen von Sauer-Stoff und dadurch günstige Bedingungen für die abnorme Vermehrung der Bakterien.

Ausser der intestinalen Infektion, wobei Nahrung, Getränke oder der Speichel die Vehikel abgeben, gibt es auch eine hämatogene Infektion der Darmschleimhaut; auf diese Weise entsteht z. B. eine sekundäre metastatische septische Enteritis bei allgemeiner Sepsis.

Lith.Anst.v.F.Reichhold, München.

Lith.Anst.v.F.Reichhold, München.

Bei *chronischem Darmkatarrh* (Taf. 40) erscheint die Schleimhaut meist verdickt, von schieferig grauer Farbe, namentlich bei chronischen Leber- und Herzkrankheiten vorkommend. In manchen Fällen kommt es zur Verdickung der Schleimhaut sowie der übrigen Wandschichten, zur Entwicklung von Polypen = proliferierende, hyperplastische Enteritis polyposa. -- Oder im Anschluss an die akute Enteritis der Kinder kommt es bei allgemeiner Kachexie und Anämie zu Atrophie der Drüsenteile der Schleimhaut = chronische Enteritis atrophicans.

Als *Enteritis follicularis* — Follikulärkatarrh — bezeichnet man die Darmentzündung mit starker Beteiligung der Follikel, namentlich im unteren Ileum und in den Anfangsteilen des Kolon (Taf. 41). Die Schleimhaut zeigt die gewöhnlichen entzündlichen Veränderungen und in infolge der Follikelschwellung ein reibeisenartiges Aussehen. — In manchen schweren Fällen entwickeln sich aus der eiterigen Schmelzung der Follikel kleine Abscesse (Follikular-Abscesse), die in das Darmlumen durchbrechen, und multiple Follikular-Geschwüre. Diese Geschwüre sind klein-, linsen- bis hanfkorngross, können konfluieren. Bei Lokalisation im Dickdarm werden derartige Fälle auch als follikuläre Ruhr bezeichnet.

Beim *chronischen Dickdarmkatarrh* (Enteritis membranacea oder Colica mucosa) spielt die vermehrte Schleimproduktion eine Hauptrolle; ätiologisch kommen habituelle Obstipation und nervöse Einflüsse in Frage.

Croupöse Enteritis ist sehr selten.

Diphtheroide und nekrosierende Enteritis (Taf. 42) ist charakterisiert durch bedeutende Schwellung, Injektion, Rötung, seröse und serös-zellige Infiltration der Darmwandung, namentlich der Schleimhaut und Submucosa; die Schleimhaut enorm geschwellt, gewulstet, förmlich fluktuierend, in querverlaufende

Taf. 42. **Diphtheroide (nekrosierende) Enteritis.**
Die Wandung des Dünndarms bedeutend verdickt, von verwaschen braunroter Farbe, zunderartig brüchig. Die Schleimhaut sehr stark gefaltet, die Falten verbreitert, schwappend, sehr saftreich. Auf der Höhe der Falten sind die obersten Schichten der Schleimhaut verschorft, von grünlich-gelber Farbe. Der Darminhalt dünnflüssig und übelriechend.

Als Todesursache fand sich bei der gleichzeitig syphilitischen 28 jährigen, gracilen und excessiv abgemagerten Patientin (30,5 Kilogramm Körpergewicht) rekurrierende Tuberkulose der Lungen, ausserdem ulceröse Tuberkulose des Dickdarms. Die Ursache der schweren Darmentzündung nicht genau festzustellen, vielleicht infolge von Quecksilber-Behandlung entstanden. Nr. 520, 1895.

Taf. 43. **Toxische Enteritis. — Dysenteria mercurialis.**
In den oberen Abschnitten des Mastdarms die Schleimhaut stark gerötet; auf der Höhe der Falten mit missfarbigen membranösen Massen bedeckt.

Die 25jährige Patientin war 6 Tage nach der Geburt an puerperaler Sepsis und eiteriger Phlegmone des Beckenbindegewebes gestorben. Bei Extraktions-Versuchen mit der Zange ausserhalb der Klinik war in der linken Vaginalwandung ein dieselbe durchsetzender 6 cm langer Riss entstanden. In der Klinik Extraktion des Kindes mittels Forceps; der Scheidenriss wurde genäht. Vor der Zangenoperation wurde die Scheide mit 1 ‰ Sublimatlösung irrigiert, wobei die Flüssigkeit offenbar durch die Rupturstelle in das Beckenzellgewebe eindrang. (Abbildung und Notizen verdankt Verf. der Güte des Herrn Prof. v. Hofmann in Wien.)

---

schlotterige Wülste umgewandelt. Die obersten Schichten der Schleimhaut in beginnender oder vorgeschrittener Verschorfung; im Anfang wie mit Kleie bestreut, später mit schmutzig-grauen und trübgelblichen Schorfen bedeckt. Solche schwere und meist tödlich verlaufende Formen von diphtheroider Enteritis (Colitis und Proktitis) finden sich, abgesehen von der ächten Ruhr, öfters bei akuter medikamentöser Quecksilber-Vergiftung, wobei das Gift irgendwie (von der Haut, Subcutis, von serösen und Schleimhäuten aus, oder bei innerlicher Verabreichung) in den Körper gelangt und in den Darm (besonders in den Dickdarm) ausgeschieden wird (Taf. 43). Bei Urämie beobachtet man infolge der Auto-Intoxikation und Ausscheidung

Tab. 43.

von Harnstoff in das Lumen des Darms ebenfalls sekundäre toxische Enteritis (Enteritis uraemica), die öfters bis zur Verschorfung der oberen Schleimhautschichten sich zu steigern vermag; endlich kommt eine diphtheroide Enteritis (Colitis und Proktitis) vor bei Sepsis.

Umschriebene nekrosierende und ulceröse Entzündungen der Darmwandung (Taf. 44) entwickeln sich öfters im Anschluss an die mechanisch, infektiös und toxisch wirkende Stagnation des Darminhalts — namentlich im Dickdarm —: kotiger oder sterkoraler Druckbrand, dekubitale Nekrose, besonders häufig und bösartig im Wurmfortsatz, wo Kotkonkremente (Koprolithen)*) zur Nekrose der Schleimhaut, der übrigen Darmwandung und schliesslich zur *perforativen Appendicitis* (Taf. 47 a u. b) führen. Aehnliche Prozesse, seltener jedoch zur Perforation führend, finden sich gelegentlich im Blinddarm (Typhlitis und Perityphlitis). — In Bezug auf die Folgen der ulcerösen Appendicitis sind offenbar ausschlaggebend: die Lage und Befestigung des Wurmfortsatzes, die Qualität der nekrosierenden Momente (mechanische gutartige, infektiöse bösartige) und damit die Raschheit der Perforation; je schneller die Zerstörung und der Durchbruch der Wand des Fortsatzes erfolgen, umso weniger Zeit ist zur Verklebung und Abkapselung des lokalen Prozesses, um so rascher erfolgt die gefährliche diffuse Peritonitis.

Im Anschluss an entzündliche Prozesse verschiedener Art findet sich ziemlich häufig bei Leichen Erwachsener eine partielle oder totale Obliteration des Wurmfortsatzes, dessen Erkrankungen sich überhaupt durch ihre grosse Neigung

*) Die Entstehung und mangelhafte Fortbewegung der gefährlichen Kotkonkremente dürfte zum Teil auf ungenügender Peristaltik des Wurmfortsatzes beruhen; letztere ist wiederum bedingt durch eine gewisse physiologische oder pathologische Fixierung des Wurmfortsatzes.

Taf. 44. **Sterkorale nekrosierende und ulceröse Colitis** (Colon ascendens).

Unregelmässige fleckige Geschwüre des aufsteigenden Kolon, mit grauen Schorfen bedeckt; die Ränder etwas gewulstet und stark gerötet; die Schleimhaut auf der Höhe der Falten von dem nekrosierenden Prozess, der durch den Druck angehäufter und stagnierender Kotballen entstanden ist, vorwiegend befallen. Die übrige Schleimhaut ungleichmässig gerötet, im Zustande der Entzündung.

Die 59jährige Patientin starb an croupöser Pneumonie des rechten Ober- und linken Unterlappens und sero-fibrinöser Pleuritis. Nr. 162. 1900.

Taf. 45. **Tuberkulöse Geschwüre des Dünn- und Dickdarms.**

Im unteren Ileum dicht oberhalb der Bauhin'schen Klappe eine Gruppe von unregelmässigen Geschwüren mit aufgeworfenen, geröteten Rändern; in letzteren, sowie im Grunde der Geschwüre sind gelbliche miliare Tuberkel sichtbar. — Am Uebergang des Coecum in das aufsteigende Kolon zwei grössere, querlaufende Geschwüre von ähnlicher Beschaffenheit: die Ränder gerötet, gewulstet und teilweise unterminiert. Im Grunde der Geschwüre eine grössere Zahl miliarer, gelblichweiss gefärbter Knötchen. — Auf der geröteten Serosa des verdickten Wurmfortsatzes finden sich in Gruppen angeordnet sekundäre Miliartuberkel: jede Gruppe entsprechend einem tuberkulösen Geschwüre im Innern des Processus veriformis.

Die ulceröse Darmtuberkulose sekundärer Befund bei primärer und tödlicher chronischer Tuberkulose der Lungen bei einem 26jährigen Patienten. Nr. 74, 1895.

---

zu Recidiven auszeichnen. — Hie und da trifft man ähnlich wie in anderen Darmabschnitten auch eiterige und jauchige *Peri-Appendicitis* (Perityphlitis) ohne Perforation des Wurmfortsatzes, wobei septische Keime durch die erkrankte Darmwandung hindurch wandern.

Chronische Entzündungen des Darmes kommen endlich öfter vor im Gebiet des Mastdarms und zwar in sehr verschiedener Form: ulceröse Prozesse finden sich neben Hypertrophie der Schleimhaut (proliferierende und stenosierende Proktitis), Verdickung der Muskularis und der adnexen Weichteile, die namentlich gegen den Anus und das Mittelfleisch zu fistulös unterminiert sind; gleichzeitig finden wir öfters fistulöse Gänge, bei Weibern

Tab. 44.

Lith. Anst. F. Reuthold. München.

Tab. 45.

Lith. Anst. v. F. Reichhold, Mü.

Bildung von Mastdarm-Scheidenfisteln. Solche ulceröse zu Strikturen des Mastdarms führende Prozesse entstehen öfters auf syphilitischer Basis — namentlich bei weiblichen Individuen und werden intra vitam leicht mit Krebs verwechselt.

Syphilitische Geschwüre des Mastdarms zeigen im Grunde an Stelle der Schleimhaut granulierendes Gewebe; in den tieferen Schichten der Darmwandung finden sich luetische Arteriitis, gummöse Herde; bei längerer Dauer verbinden sich mit den tiefen Substanzverlusten narbige Schrumpfungsprozesse mit Striktur des Darmlumens.

Auf mechanischem Wege entstehen die klysmatischen Geschwüre des Rectums.

Die *Mastdarmfisteln* sind zu unterscheiden in: *vollständige*, wobei der fistulöse Gang das Lumen des Mastdarms mit der Oberfläche der perianalen Hautdecke verbindet, oder die Fistel ist eine *äussere unvollständige* (blind endende) — mit fehlender Kommunikation des Fistelgangs mit dem Lumen des Darms; die *innere inkomplete Fistel,* von der Schleimhaut des Darmes ausgehend, entbehrt der Kommunikation nach aussen (fistulöses tiefgreifendes Geschwür des Rectum).

Diese Fisteln entwickeln sich meist aus kleinen Abscessen, seltener anscheinend spontan; ziemlich häufig finden sich die Mastdarmfisteln bei Tuberkulose der Lungen.

Tuberkulose des Darms. (Taf. 45.)

Eine Reihe spezifischer Infektionsprozesse lokalisiert sich im Darm; hierher gehören der Abdominaltyphus (Ileotyphus), die Cholera, Ruhr und Tuberkulose.

Letztere kommt selten primär, häufiger sekundär im Anschluss an Lungentuberkulose vor. Während erstere auf Nahrungsinfektion (besonders durch Genuss ungekochter Milch tuberkulöser Kühe)

Taf. 46. **Abdominaltyphus** (Ende der 2. Woche).

In der stark gerötеten und geschwellten Schleimhaut des unteren Ileum oberhalb der Bauhin'schen Klappe eine grössere Zahl von Geschwüren, die mit derben, schmutzig-grünlich verfärbten Schorfen bedeckt sind. 2 grössere Geschwüre in ovaler Form sitzen unmittelbar über der Klappe, die Ränder stark gewulstet. In der Umgebung mehrere linsen- bis erbsengrosse, napfförmige Geschwüre, ebenfalls mit Schorfen bedeckt. Während die grösseren Geschwüre den Peyer'schen Plaques entsprechen, gehen die kleineren von Solitärfollikeln aus, die bis erbsengross geschwellt sind und von denen mehrere im Stadium der markigen Schwellung und Infiltration (lymphoide, entzündliche Hyperplasie) im unteren Abschnitt der Abbildung aus der gerötеten und geschwellten Schleimhaut deutlich hervortreten. — In dem angrenzenden Coecum verhält sich die Schleimhaut wie im Ileum: sie ist stark geschwellt, gerötet und zeigt einen geschwellten Solitärfollikel und nach links ein kleines, schorf bedecktes Geschwür.

Die 27jährige Patientin (Nr. 619, 1895) zeigte bei der Obduktion: markige Schwellung der mesaraischen Drüsen, Milztumor (Gewicht 410 g), sowie eine hämorrhagische lobuläre Pneumonie im rechten Unterlappen.

---

zurückzuführen ist, entsteht letztere durch Auto-Infektion (Selbstfütterung), indem bacillenhaltige Sputa oder Reste derselben mit der Nahrung in den Darm gelangen. — Bei tuberkulösen Kindern, die weniger mit Lungencavernen behaftet sind, findet sich die ulceröse Darmtuberkulose erheblich seltener (30—40%) als bei Erwachsenen (60—70%). — Eine Laesio continui ist nicht erforderlich; das tuberkulöse Gift vermag das intakte Darm-Epithel zu passieren. Die Prädilektionsstellen für das Haften und die Vermehrung des tuberkulösen Giftes sind die Lymphfollikel (Peyer'sche Haufen und Solitärfollikel) des unteren Dünndarms, die in Bezug auf Disposition für tuberkulöse Infektion sich ungefähr ebenso verhalten wie die übrigen Lymphdrüsen des Körpers und die Lungenspitzen. Im Beginn der Erkrankung sieht man einzelne Follikel geschwellt, stecknadel- bis hanfkorngross, von trübgelblicher Farbe; bei Druck oder beim Einschneiden findet sich der Follikel in eine breiig-

Tab. 46.

Lith.Anst.v. F. Reichhold, München

Taf. 46 a. **Ileo-Typhus** (Ende der 2. Woche).

In der geröteten und geschwellten Schleimhaut des unteren Ileum — etwa 50 cm oberhalb der Klappe beginnend — einzelne geschwellte Solitärfollikel, teilweise oberflächlich verschorft. Weiter nach unten gegen die Bauhin'sche Klappe zu sieht man grössere Geschwüre von unregelmässiger Form und mit stark aufgeworfenen Rändern, dazwischen stark geschwellte Follikel. Die mesenterialen Lymphdrüsen bis über haselnussgross geschwellt, gerötet. — Die Milz fast auf das Dreifache des normalen Volumens vergrössert.

Typhus. (Taf. 46 und 46a.)

Infolge der typhösen Infektion kommt es neben diffuser Schleimhaut-Entzündung zu einer hyperplastischen und nekrosierenden Entzündung der lymphoiden Follikel des unteren Ileum; öfters (etwa in der Hälfte) aller Fälle beteiligen sich auch die Solitärfollikel des angrenzenden Dickdarms (Ileo-Colon-Typhus). — Gleichzeitig und in ganz ähnlicher Weise kommt es in den Mesenterialdrüsen und in der Milz zur entzündlichen Hyperplasie.

Im *I. Stadium* (markige hyperplastische Infiltration) beobachtet man neben diffuser katarrhalischer Entzündung der Schleimhaut starke Schwellung und Vergrösserung der Solitärfollikel wie der Peyer'schen Plaques; erstere werden hanfkorn- bis erbsengross, letztere bilden flache beetartige, gerötete, fleckige Hervorragungen, die mehrere Millimeter hoch über das Niveau der Schleimhaut prominieren; beim Einschneiden erscheint das gewucherte Drüsengewebe rötlich-grau, von halbweicher und markiger Konsistenz.

Im *II. Stadium (St. der Verschorfung)*, welches mit dem 8. bis 10. Tage beginnt, kommt es in leichteren Fällen zur Rückbildung und Abschwellung der follikulären Drüsen, die ein retikuliertes und häufig schwach schieferig-grau gefärbtes Aussehen zeigen. Oder bei typischem Verlaufe

Tab. 46. a

Lith. Anst. F. Reichhold, München.

kommt es vom 10. Tage an zur Verschorfung der markigen Infiltrate, die öfters gleichzeitig an mehreren Stellen der Oberfläche beginnt; die nekrotischen Schorfe sind infolge galliger Imbibition von schmutzig-gelblicher Farbe, häufig zerklüftet; der nekrosierende und diphtheroide Prozess kann auch die Submucosa und Muscularis in Mitleidenschaft ziehen.

Im *III. Stadium*, welches etwa die 3. Woche umfasst, kommt es zur Abstossung der Schorfe, zur Bildung der Geschwüre, die entsprechend der Anordnung der Peyer'schen Plaques längliche Form besitzen, während tuberkulöse Geschwüre, mehr quergestellt, zirkuläre und ringförmige Form nachweisen lassen; infolge einer demarkierenden Entzündung werden die Schorfmassen zunächst gelockert, dann abgelöst; Grund und Ränder der Geschwüre sind unregelmässig, fetzig; infolge von Arrosion von Gefässen kann es zu mehr oder weniger starker Blutung kommen.

Im *IV. Stadium* (St. der Heilung), dessen Dauer variiert und im Verlaufe der 4. und 5. Woche sich abspielt, kommt es nach vollständiger Reinigung der Geschwüre zur Heilung; vom Rande der Geschwüre wie auch vom Grunde aus entwickelt sich der regenerative Prozess, der namentlich Bindegewebe und Epithel von neuem erzeugt und niemals zur Narbenbildung und Stenose des Darmes führt; eine ausgesprochene schieferige Pigmentierung der betroffenen Teile bildet in den späteren Stadien des Typhus mit ein Ueberbleibsel der geschilderten Metamorphosen. — Bei normalem Verlaufe — ohne Komplikationen — kann der anatomische Prozess im Darm nach Ablauf von 1 Monat zur Heilung und zum Abschluss gekommen sein.

Entsprechend der begleitenden katarrhalischen Darmentzündung ist der Inhalt des Dünn- und

Taf. 47. a) **Ulceröse und perforative Appendicitis.**
Im peripheren Abschnitt des Wurmfortsatzes finden sich mehrere Perforationsöffnungen, verursacht durch Kotkonkremente. Im Anschluss an die Perforation kam es zu eitriger retroperitonealer Paratyphlitis und Bildung eines grossen Abscesses, der — nach Art eines Psoas-Abscesses vom unteren Rande der rechten Niere bis unter das Ligamentum Poupartii und in das kleine Becken sich erstreckte. — Subakuter Verlauf. Tödlicher Ausgang unter dem Bilde der Erschöpfung.

Die 18jährige Patientin (Nr. 287, 1895) zeigte bei der Sektion allgemeine Abmagerung und hochgradige Anämie.

(Näheres über diesen Fall in der Dissertation von Franz Deutschländer: „Ueber Appendicitis perforativa mit sekundärer eiteriger retroperitonealer Paratyphlitis." München 1895.)

b) **Kotsteine aus dem Wurmfortsatz.** 7 Fälle.
Drei einzelne ovale Konkremente — bohnen- bis kirschgross — (in der Mitte der Abbildung) und vier Gruppen von solchen (links und rechts). — Die Konkremente sind nach Farbe und Umfang ziemlich verschieden, auf dem Durchschnitt (rechts unten) deutlich geschichtet.

Sämtliche Konkremente haben in 7 Fällen zu ulcerösnekrosierender Appendicitis und tödlicher perforativer Peritonitis geführt. Die Patienten (3 Männer, 4 Weiber) standen im Alter zwischen 12—38 Jahren; das durchschnittliche Alter betrug 22 Jahre.

Dickdarms meist dünnflüssig, übelriechend, von erbsenbreiartiger Konsistenz und Farbe. — Eine gefürchtete Komplikation ist die Perforation der Geschwüre, die in der 3. Woche oder später vorkommt und öfters zu tödlicher Perforativ-Peritonitis führt. — In manchen Fällen ist der Verlauf ein verschleppter, so dass noch in der 5., 6. und 7. Woche ungeheilte, schieferig verfärbte Geschwüre nachweisbar sind; oder es kommt in der 3. Woche und später zur Recidive (Auto-Re-Infektion). In seltenen Fällen entwickelt sich von den Schorfen aus ein förmlicher Darmbrand; an Stelle der Schorfe finden sich fetzige, zunderartige, höchst übelriechende Massen. — Septische und pyämische Mischinfektion, ausgehend von den Schorfen und Geschwüren, gesellt sich in allen möglichen Abstufungen nicht selten dazu. — Partielle Verschorfung und eiterige Einschmelzung in den

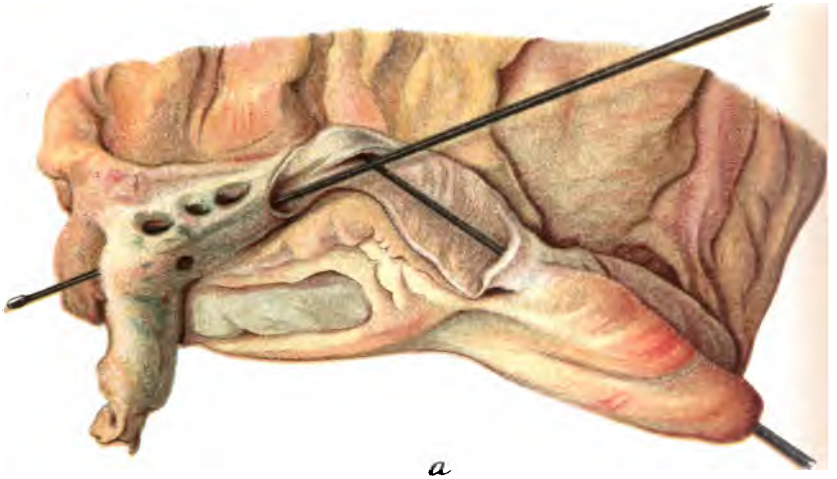

a

Tab. 47.

b

Lith.Anst.v. F. Reichhold, Mün

hyperplastischen Mesenterialdrüsen und in der Milz finden sich öfters. — Von sonstigen Komplikationen, die bei Typhus häufiger als bei irgend einer Infektions-Krankheit vorkommen, sind zu nennen: parenchymatöse Entzündung und fettige Degeneration des Herzens, der Leber, der Nieren, Bronchitis, Pneumonie, Decubitus. In der Mehrzahl der Fälle (60—70%) erfolgt der tödliche Ausgang bei Typhus durch Komplikationen (Mischinfektionen) in der Minderzahl durch die Schwere der Infektion. In Betreff des Termines ergeben grössere Beobachtungsreihen, dass in der Hälfte aller Todesfälle der Tod in der 3. und 4. Woche eintritt, 25% entfallen auf die 2. und 5. Woche, nur 2,5% auf die erste Woche, der Rest (über 20%) auf die späteren jenseits der 5. Woche liegenden Stadien. Die Mortalität ist sehr schwankend; in guten Spitälern kann sie auf 8—10—12% herabsinken, während sie früher (vor 30—40 Jahren) bis zu 25% betrug.

Cholera.

Der Choleraprozess lokalisiert sich vorwiegend im Dünndarm.

Im *I. Stadium* (*St. algidum*) erscheint der Darm stark gerötet, rosafarben, die Wandung brüchig, stark geschwellt, namentlich die Schleimhaut durch ein seröses Infiltrat. Die Follikel meist geschwellt. Im Lumen eine hellgraue, überaus reichliche, mit weisslichen Flocken untermischte Flüssigkeit von reiswasser-ähnlichem Aussehen; dieselbe ist infolge aufgehobener Gallensekretion der Leber fast farb- und geruchlos, von alkalischer Reaktion und wenig konzentriert, indem sie nur 1—2% feste Bestandteile enthält. Die Flocken selbst bestehen aus abgestossenen Epithelfetzen (desquamative Enteritis).

Im *II. Stadium* (*Choleratyphoid*) ist der Darminhalt sparsam, katarrhalische Veränderungen noch

nachweisbar. Infolge der partiellen Entblössung der Schleimhaut kommt es zu croupösem Exsudat, zur Verschorfung, diphtheroider Enteritis; querverlaufende Geschwüre, die tief in die Darmwandung hineingreifen, bleiben zurück. Der Darminhalt ist durch gallige Beimischung wieder gefärbt: dunkelgrün, braun, gelblich.

Innerhalb der ersten 6—7 Tage finden sich reichliche Kommabacillen, am reichlichsten in den unteren Abschnitten des Ileum, hie und da auch im Duodenum und Magen. Die Mortalität beträgt durchschnittlich 50%.

Ruhr.

Zu unterscheiden die akute epidemische Ruhr von der sporadischen. Der Sitz der Erkrankung, einer hämorrhagisch-nekrosierenden Colitis und Proctitis, ist im Dickdarm, wobei die intensivsten Veränderungen im Rectum und unteren Abschnitt des Colon sich vorfinden.

Die Schleimhaut ist enorm geschwellt, förmlich schwappend bei Berührung, von dunkelbraunroter Farbe, von einem serös-zelligen und hämorrhagischen Exsudat durchsetzt. Der Inhalt des Darmes meist blutgemischt und übelriechend. Infolge der Nekrose der obersten Schleimhautschichten entwickelt sich sehr rasch ein kleienartiger Beleg; bei fortschreitender Verschorfung wird die Schleimhaut missfarbig, gelb- und graugrünlich verfärbt — namentlich auf der Höhe der Falten. — Im weiteren Verlaufe werden die Schorfe abgestossen, es bleiben in der schieferig gefleckten Schleimhaut *unregelmässige* Geschwüre zurück, die bei schliesslicher Heilung zur narbigen Verengerung des Darmes führen können.

In den Tropen kommt die Dysenterie weit häufiger und gefährlicher vor, als in gemässigten Zonen. Als Ursache der Tropendysenterie beschuldigt man Protozoen (Amoeba dysenteriae),

die allerdings stets in Begleitung pathogener Bakterien angetroffen werden.

Unter *sporadischer Ruhr* (Sammelname) versteht man eine ganze Reihe septischer oder toxischer Colitis-Formen, die anatomisch zu ähnlichen Veränderungen führen, wie bei der akuten Ruhr. Hierher gehören diphtheroide, nekrosierende und hämorrhagische Formen der Colitis, wie sie bei Sepsis, urämischer Auto-Intoxikation, Quecksilbervergiftung etc. in zahlreichen Abstufungen vorkommen. — Dazu ist auch die *follikuläre* Ruhr zu rechnen, charakterisiert durch multiple, von den Solitärfollikeln des Dickdarms ausgehende Geschwüre.

Neubildungen des Darmes.

Weitaus am häufigsten ist der *Krebs*, der mit besonderer Vorliebe im Mastdarm (über 60% aller Darmkrebse) sich lokalisiert; weitere 30% treffen auf das Kolon und Coecum, der Rest mit 4—7% auf den Dünndarm. Darmkrebs kommt am häufigsten in der Altersperiode zwischen 50 bis 60 Jahren zur Beobachtung.

Sekundärer Krebs des Darms geht hie und da aus von primärem Krebs des Pankreas, des Magens.

Anatomisch finden sich im Darme dieselben Krebsformen — Cylinderepithelcarcinom — vertreten wie im Magen: Der *harte Krebs* (Scirrhus) bildet umschriebene Knoten oder eine derbe ringförmige Infiltration. Häufiger ist der weiche Krebs (Markschwamm), welcher durch seine Neigung zum geschwürigen Zerfall sich auszeichnet; letzterer hie und da in Form des papillären und Zotten-Krebses, aus polypösen Adenomen sich entwickelnd. Am wenigsten häufig ist der Colloid- oder Gallertkrebs, namentlich im Mastdarm vorkommend. Oefters tritt der Krebs des Dickdarms in Form des Adeno-Carcinoms

Fig. 28.

Fig. 28. **Chylangioma cysticum des Dünndarms.**

Einlauf-Journal No. 214. 1884.

Gänseeigrosse, mehrkammerige Cyste, in der Wandung des Ileum sitzend, mit Chylusflüssigkeit gefüllt.

Bei dem 5 jährigen, schwächlichen Mädchen, welches nach kurzer Krankheit unter den Symptomen der Darmverengerung gestorben war, fand sich als Ursache der letzteren diese Geschwulst:

a) Hauptcyste, a' a'' a''' kleinere Nebencysten, mit der grösseren Cyste kommunizierend, sämtliche mit Chylus gefüllt.

b) Kleinere Cyste, entleert und kollabiert.

c) Verengtes Darmlumen, als flacher Kanal in die obere Cystenwand eingebettet.

d) Erweiterter Darmschnitt oberhalb der Verengerung.

e) Kollabierter Darmteil unterhalb der Stenose.

f) Mesenterium.

Eigene Beobachtung.

---

auf. — Im untersten Abschnitt des Rectum am Anus kommt öfters Pflaster-Epithelkrebs vor.

Aehnlich wie im Magen werden von der Schleimhaut aus sehr bald Submucosa, Muscularis und Serosa ergriffen; Verengerung des Darmlumens, die infolge ulceröser Einschmelzung und Zerfalls der oberflächlichsten Schichten wieder verschwinden kann, ist fast regelmässig zu konstatieren. Infolge der Darmstenose kommt es zu Erweiterung der oberhalb gelegenen Darmabschnitte, öfters verbunden mit kompensatorischer Hypertrophie der Muscularis. Der Darmkrebs greift häufig auf das Bauchfell über oder auf benachbarte Organe, die per contiguitatem krebsig infiltriert und zerstört werden: So beobachtet man Uebergreifen des Carcinoms vom Mastdarm aus auf Vagina und Uterus, auf die Harnblase bei Männern (Mastdarm-Blasenfistel), Fortsetzung des Krebses auf das retroperitoneale Beckenbindegewebe; sekundäre Carcinose der mesenterialen und retroperitonealen Lymphdrüsen, der Leber wird fast regelmässig beobachtet. — Als Schlussakt beobachtet man häufiger als beim Magenkrebs

Fig. 28.

Perforation in den Peritonealsack, finale eiterige Perforativ-Peritonitis.

Von gutartigen Neubildungen finden sich im Darm verhältnismässig selten: Polypen, Papillome, Adenome und das Chylangiom (Fig. 28).

Parasiten des Darmes.

Abgesehen von einigen spezifischen und obligaten mikro-parasitären Organismen (Tuberkulose, Typhus- und Cholera-Bacillen), gehört die grosse Mehrzahl der pflanzlichen Darmbewohner zu den Saprophyten, die nur gelegentlich pathogene Eigenschaften (fakultative Parasiten) annehmen, namentlich und in besonders gefährlicher Form dann, wenn sie infolge nutritiver, zirkulatorischer oder destruierender Einflüsse Gelegenheit finden, in das Gewebe der Darmwandung oder in den Peritonealsack einzudringen.

Für tierische Parasiten bildet der Darmkanal ein besonderes Praedilektions-Organ.

Aus der Gruppe der *Bandwürmer* sind es drei Arten, die den menschlichen Dünndarm bewohnen:

1. *Taenia saginata* (mediocanellata): Kopf ohne Hakenkranz, mit Saugnäpfen; die kräftig entwickelten reifen Glieder mit reichlich und fein verzweigten eihaltigen Uterinästen versehen. Der Jugendzustand (Finnenstadium) lebt in den Muskeln des Rindes.

2. *Taenia solium:* Kopf mit Hakenkranz und Saugnäpfen. Die Glieder nach Breite, Länge und Dicke zierlicher als bei der vorhergehenden Form; die eigefüllten Uterinzweige sparsamer und kräftig entwickelt. Der Jugendzustand (Cysticercus cellulosae) lebt in der Muskulatur des Schweines, ausnahmsweise auch in verschiedenen Organen (Gehirn, Auge, Muskulatur) des Menschen, so dass dieser Parasit sowohl in der geschlechtsreifen

Form wie auch als Jugendzustand die menschliche Gesundheit gefährdet.

3. *Bothriocephalus latus:* Kopf mandelförmig, mit flächenständigen Sauggruben, die Glieder breiter als lang. Uterus rosettenförmig im Zentrum der Glieder, bräunlich pigmentiert. — Die Eier wandeln sich im Wasser in eine bewimperte Oncosphaera um, die aus der Eischale ausschlüpft und im Wasser umherschwimmt. — Aus dieser entwickelt sich — vielleicht durch Vermittlung eines weiteren Zwischenträgers — in Fischen (namentlich im Hecht und in der Quappe) ein Finnenstadium, Plerocercoide, 8—30 mm lang.

4. *Ancylostomum duodenale* (Dochmius duodenalis) 8—18 mm lang. In der glockenförmigen Mundkapsel hakenförmige Zähne. Lebt im Duodenum und oberen Jejunum, blutsaugender Parasit, der schwere Anämie (ägyptische Chlorose) verursacht; Ursache der Minen- oder Grubenkrankheit, der Gotthard-Anämie, namentlich bei Arbeitern in Tunnels, Gruben, Ziegeleien. — Die Eier verwandeln sich im Freien in Larven (Jugend-Stadium), welche gegen äussere Einflüsse sehr widerstandsfähig sind und zufällig — mit dem Wasser oder durch verunreinigte Nahrungsmittel oder Hände — wieder in den Mund gelangen.

5. *Ascaris lumbricoides,* Spulwurm. Männchen bis 25 cm, Weibchen bis 40 cm lang. Lebt im Dünndarm; einer der häufigsten Parasiten namentlich bei Kindern, häufiger bei der Land- als bei der Stadtbevölkerung; in wenigen Exemplaren, hie und da in grösserer Zahl. — Die Eier entwickeln sich im Freien unter günstigen Bedingungen (Wärme, Feuchtigkeit) im Verlauf von 4—6 Wochen zum Embryo; die embryohaltigen Eier gelangen mit dem Trinkwasser oder direkt vom Boden aus in den Verdauungstractus und entwickeln sich dort zum reifen Wurm.

6. *Oxyuris vermicularis,* (Spring- oder Madenwurm). Männchen bis zu 5, Weibchen, weit zahlreicher als erstere, bis zu 10 mm lang. Sehr häufig bei Kindern und Erwachsenen im Coecum und angrenzenden Kolon, gelangen mit dem Kot in den unteren Mastdarm, verlassen den Anus namentlich in der Bettruhe und verursachen lästige Empfindungen. Die Eier gelangen zufällig mit den Fingern oder an Zwischenträgern haftend (Nahrungsmittel, rohe Früchte) in den Verdauungskanal; Selbstinfektion sehr häufig.

7. *Trichocephalus dispar* (Peitschenwurm), 4 bis 5 cm lang. Auf das fadenförmige Vorderende ($^3/_5$ der Gesamtlänge) folgt ein kräftig entwickeltes Hinterende; lebt in geringer Zahl im Coecum und Kolon. Die Infektion geht ohne Zwischenwirt durch Verschlucken embryonenhaltiger Eier vor sich. Verursacht nur ganz selten Störungen.

8. *Trichina spiralis.* Männchen $1^1/_2$ mm, Weibchen 3—4 mm lang, im Dünndarm des Menschen und zahlreicher Säugetiere. Die mit der Nahrung (Schweinefleisch) eingeführten Muskeltrichinen schlüpfen aus der Kapsel, werden in kurzer Zeit geschlechtsreif, begatten sich; die Weibchen, die bis zu 7 Wochen leben, gebären lebendige Junge (0,1 mm lang), die durch die Darmwand auswandern und in den Muskeln sich zu Muskeltrichinen umwandeln. Die Schweine beziehen ihre Trichinen in der Regel von den Ratten, bei denen dieselben überaus häufig vorkommen, hie und da auch von anderen Schweinen (Fütterung von Schlachtabfällen).

Abnorme Lagerung des Darmes.

Hieher gehören Hernien, Invaginationen, Volvulus und Prolaps.

Hernien.

Unter *Hernie* (Bruch) versteht man Lagerung eines Darmteiles ausserhalb der Bauchhöhle in einer sackartigen Ausbuchtung des Bauchfells (Bruch-

sack); die bedeckende Hülle, der Bruchsack, besteht aus dem ausgebuchteten parietalen Bauchfell und der äusseren Decke (Cutis und Subcutis). Man unterscheidet äussere und innere Hernien.

Bei *der äusseren* weitaus häufigeren *Hernie* besteht der Bruchsack, der die vorgefallenen Eingeweide umschliesst, aus einer sackigen Ausbuchtung des parietalen Peritoneums, bedeckt von den accessorischen Hüllen (Cutis, Subcutis). Bei jedem Bruche hat man zu unterscheiden: die Bruchpforte, den Bruchsackhals, den Körper des Bruchsacks und den Bruchinhalt.

Die Mehrzahl der Brüche sind *erworbene Anomalien*, bei deren Entstehung verschiedene Momente wirksam sein können. *Disponierend* wirken: ererbte Anlage, Gestalt des Leibes, Grösse der Beckenneigung, lokale Wucherung von Fettklümpchen in der Subserosa des parietalen Bauchfells, wodurch die fibrösen Teile auseinandergedrängt und der betreffende Bauchfellabschnitt nach aussen gezerrt wird (Bruchanlage). Hierher gehört auch mangelhafter Schluss des processus vaginalis peritonei, sowie angeborene abnorme Weite des äusseren Leistenringes und verminderte Resistenz der Wände des Leistenkanals. Abnorme Befestigung der Baucheingeweide, namentlich Verlängerung des Mesenteriums (Enteroptose) wirkt ebenfalls disponierend. Als Gelegenheitsursache ist zu nennen: Die verstärkte wiederholte Wirkung der Bauchpresse führt zu intraabdominaler Drucksteigerung, die an den weniger resistenten Teilen der Bauchwandung lokale Ausbuchtung erzeugt.

Die *angeborenen Brüche* (nur Leisten- und Nabelhernien) gehören in das Gebiet der Hemmungsbildungen, stellen persistierende Aussackungen des Bauchfells dar.

Die wichtigsten Formen sind:

1. Die *Leistenhernie*, etwa $^5/_6$ aller Hernien umfassend, findet sich bei Männern 10 mal häufiger als bei Frauen. Die *angeborene Leistenhernie* besteht aus dem offen gebliebenen Processus vaginalis peritonei, der sich zum Bruchsack umwandelt, wenn Eingeweide in ihm sich vorlagern; der Bruchinhalt (Darm) ist in direkter Berührung mit dem Hoden; die Bruchpforte beginnt lateral von der Arteria epigastrica („äusserer" Leistenbruch). Die meisten Leistenbrüche entstehen infolge allmählicher Mitwirkung der Eingeweide. Ein in der Entwicklung befindlicher Leistenbruch kann sich plötzlich vergrössern.

Weit seltener als der äussere (laterale) Leistenbruch ist der innere (medial von der Art. epigastrica gelegene) Leistenbruch; der letztere durchsetzt senkrecht die Bauchwandung.

2. Die *Schenkelhernie* (Cruralhernie) ist weit seltener als die Leistenhernie (1:9), bei Frauen 3 mal häufiger als bei Männern. Der wenig umfangreiche Bruchsack tritt unter dem Poupart'schen Bande hervor, die Fasern der fascia cribrosa vor sich her drängend.

3. Die *Nabelhernie* (3% aller Hernien) kommt angeboren vor als Hemmungsbildung bei Bauchspalte; die vorgefallenen Darmteile sind nur von der Hülle des Nabelstrangs bedeckt. — Die erworbene Nabelhernie findet sich am häufigsten bei Fettleibigen und Frauen, die öfters geboren haben. Eine umfangreichere Varietät ist die *Nabelschnur*-Hernie, indem bei Bauchspalte der Nabelstrang sich erweitert und Gedärme aufnimmt.

Weit seltenere Formen sind: *Hernia ischiadica* (Ausstülpung des Bauchfells durch die incisura ischiadica), *Hernie des foramen obturatorium* oder ovale (Ausstülpung durch das foramen obturatorium). — Die *Hernia diaphragmatica* ist keine wahre Hernie, sondern ein Vorfall von Baucheingeweiden in die linke Pleurahöhle durch einen Defekt des

Zwerchfells; kommt angeboren vor oder erworben nach Traumen (Sturz aus der Höhe).

Die sogenannten *inneren Hernien* (Treitz'sche H.) sind dadurch charakterisiert, dass der Darm durch präformierte taschenartige Ausstülpungen der Peritonealwandung sich verlagert. Solche retroperitoneale Hernien entwickeln sich sehr selten u. a. am Winslow'schen Loch, in der fossa subcoecalis.

Ein *Darmwandbruch* (Littré'sche Hernie) liegt vor, wenn nur *eine* Seite der Darmwandung als divertikelartige Ausstülpung im Bruchsack liegt.

Hernien gehören zu den häufigsten Erkrankungen; $2^1/_2$—3% aller Menschen sind mit solchen behaftet; entsprechend der Einwirkung zahlreicher Gelegenheitsursachen finden sie sich bei Männern 4 mal so oft als bei Frauen. Rechterseits sind die Hernien (Leistenhernien) etwas häufiger als links; öfters auch doppelseitig.

Der *Bruchinhalt* verhält sich sehr verschiedenartig in Bezug auf Umfang und anatomische Beschaffenheit; ausser dem Darm mit dem entsprechenden Mesenterium finden sich häufig fettreiche, lipomartig gewucherte Teile des grossen Netzes. Die vorgefallenen Teile sind etweder frei beweglich (reponibel) oder mit der peritonealen Auskleidung des Bruchsackes verwachsen (irreponibel).

Die gefährlichste Komplikation des Bruches ist die *Einklemmung* (*Incarceration*) mit Darmverschluss oder Darmverengerung (graduelle Unterschiede der Darmverengerung).

Von *elastischer Einklemmung* spricht man, wenn bei relativer Enge der Bruchpforte durch plötzliche Steigerung des intraabdominalen Druckes (forcierte Inspiration, Niessen, Pressen) ein Darmabschnitt in den Bruchsack vorgedrängt wird, dessen restitutio in integrum durch die elastische konstringierende Bruchpforte verhindert wird. Bei der *Koteinklemmung* liegt die Ursache im Darme

selbst; dieselbe wird eingeleitet durch sistierte Weiterbeförderung des Darminhaltes; der sich ausdehnende Darm zieht angrenzende Schlingen nach, in der zu- und abführenden Darmschlinge ist die Passage aufgehoben. Infolge des Darmverschlusses kommt es zu dem Bilde des Ileus (Miserere, Kotbrechen), zu Erweiterung der oberhalb liegenden Darmabschnitte, Meteorismus. Infolge der Kompression, die von der elastischen Bruchpforte ausgeht und namentlich die abführenden Venen des Mesenteriums verschliesst, entstehen venöse Hyperämie, hämorrhagisches Oedem und hämorrhagischer Hydrops des Bruchsacks (blutige Färbung des Bruchwassers), welches in fast $^1/_3$ aller Fälle bakterienhaltig ist — auch ohne gleichzeitige tiefergehende Struktur-Veränderungen der Darmwandung — zuletzt Gangrän und Perforation der abgeschnürten Darmteile, septische Peritonitis.

Von sonstigen Komplikationen der Brüche sind zu nennen: einfache *Kotstauung*, die zur Koteinklemmung sich steigern kann, ferner die *Bruchentzündung* in zahlreichen Varietäten, die gelegentlich zu diffuser Peritonitis führt.

Invagination (Intussusception) ist Einstülpung eines Darmabschnittes in den angrenzenden unteren Darm; die gleichnamigen Schichten der Darmwand berühren sich dabei. In die Einstülpung werden Mesenterium oder Mesocolon ebenfalls einbezogen; es kommt zu venöser Hyperämie, Stase, Hämorrhagie und hämorrhagischem Infarkt; der eingestülpte Teil bildet eine leicht gebogene, wurstförmige, dunkelbraunrote Masse. Das Intussusceptum besteht aus einem absteigenden inneren Cylinder und dem aufsteigenden mittleren Cylinder; die äussere (ebenfalls absteigende) Hülle — die Scheide — wird von dem untersten Darmabschnitt gebildet. Infolge des Darmverschlusses dieselben Folgen wie bei Incarceration: Erweiterung der oberhalb liegenden Darmteile. — Am häufigsten ist die

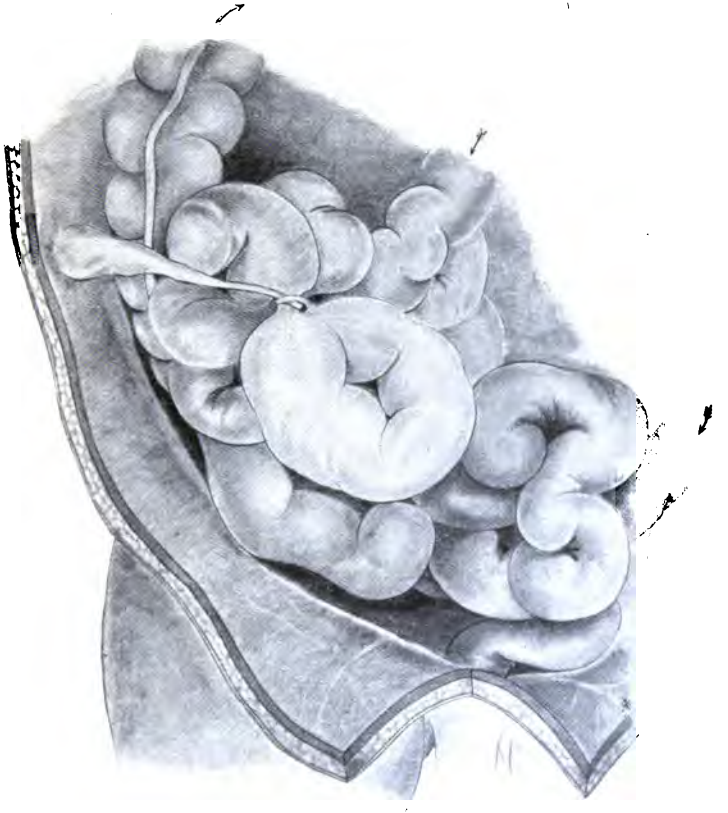

Fig. 29.

Fig 29. **Incarceration des Dünndarms durch ein kongenitales Divertikel.**

Letzteres geht vom Ileum ungefähr $1^1/_2$ Meter oberhalb des Coecums aus; das blinde Ende am Nabelring adhärent. — Das Divertikel ist 20 cm lang, bildet eine einfache Schleife, durch welche eine Schlinge des Ileums, nahe dem Coecum, durchgeglitten ist und abgeschnürt wurde.

(In natürlicher Lage bedeckte die abgeschnürte Darmschlinge die Schnürstelle; in der Abbildung ist dieselbe nach abwärts gezogen, um die Stelle der Incarceration sichtbar zu machen.) $^1/_3$ der natürl. Grösse. — Secundäre sero-fibrinöse Peritonitis. Mann, 32 Jahre alt. Nr. 891. 1897.

Ileo-coecal-Invagination, indem Ileum und Coecum in das Kolon eingestülpt sind; etwas seltener Ileum- oder Kolon-Invaginationen. — Agonale Darminvaginationen kommen bei Kindern in den ersten Lebensjahren häufig zur Beobachtung; sie sind öfters multipel, leicht lösbar und ohne jede sekundäre Reaktion.

Volvulus ist die Drehung des Darmes entweder um seine Längsaxe — im Bereich des Coecum und Colon selten beobachtet, oder das Mesenterium oder Mesocolon drehen sich, der fixe Punkt liegt am Ursprung des Mesenteriums; sekundär kommt es zu Darmverschluss. — Ausserdem kommen innere Incarcerationen mit Darmstenose oder Verschluss vor durch Pseudoligamente, Divertikel (Fig. 29), Synechien, namentlich zwischen grossem Netz und Beckenperitoneum, ferner durch Spalten im Netz und Gekröse.

Prolapsus ist der Vorfall von Baucheingeweiden durch den Anus = Invagination des Darmes, wo er nach aussen mündet. Die Oberfläche des vorgefallenen Darmes besteht aus Schleimhaut. Diese Anomalie entwickelt sich bei starker und oft wiederholter übermässiger Anstrengung der Bauchpresse, bei Erschlaffung des Darmes und seiner Befestigung im kleinen Becken. Sekundär können sich entzündliche Prozesse und Gangrän anschliessen.

Erkrankungen des Bauchfells.

Das Bauchfell bedeckt zahlreiche und umfangreiche Organe; dasselbe hat unter den serösen Häuten des Körpers die weitaus grösste Flächen-Ausdehnung; dieser Umstand einerseits, sowie die grosse Häufigkeit der Erkrankungen der vom Bauchfell eingehüllten Organe andererseits (Magen, Darmtraktus, weibliche Genitalien) machen es leicht begreiflich, dass Veränderungen des Bauch-

fells, namentlich solche sekundärer Natur, überaus häufig zur Beobachtung kommen.

Die *Bauchwassersucht* (Ascites) findet sich entweder als Teilerscheinung allgemeiner Wassersucht oder entsteht isoliert im Anschluss an länger dauernde und hochgradige Stauungs-Hyperämie im Gebiet der Pfortader, meistens ausgehend von Leber-Cirrhose, Carcinom, Syphilis der Leber (hämatogener mechanischer Ascites); oder lokale Erkrankungen des Bauchfells namentlich Neoplasmen (Carcinose, Sarkomatose) führen zu Störungen der Resorption und zu Hydrops. — In manchen Fällen kombinieren sich mehrere Ursachen: Hydrämie, Zirkulationsstörungen, oder es gesellt sich zum kürzere oder längere Zeit bestehenden Hydrops Entzündung: Ascites inflammatorius. Die Menge der Flüssigkeit ist sehr verschieden, sie kann schwanken zwischen einigen Esslöffeln voll bis zu 10 und 20 Liter.

Vielfach finden sich als koordinierte Störungen gleichzeitig Stauungs-Katarrhe der Magen-Darmschleimhaut, Oedem der Darmwandung, Stauungs-Milztumor. — Die Folgezustände richten sich im allgemeinen nach der Menge des Transsudats; bei grösseren Flüssigkeits-Ansammlungen beobachtet man namentlich abnormen Hochstand des Zwerchfells mit entsprechender Verkleinerung des Thoraxraumes und der in letzterem gelagerten Organe, besonders der Lungen.

Die *Bauchfellentzündung* (Peritonitis) kommt überaus häufig in allen möglichen Abstufungen und Formen vor: entweder umschrieben oder diffus, akut oder langsam verlaufend, als gutartige, zur Verwachsung und Heilung neigende Form oder als infektiöser eiteriger Prozess mit häufig letalem Ausgang.

In der Regel ist die Peritonitis ein sekundärer Prozess, ausgehend von den Unterleibsorganen, sehr selten idiopathisch und kryptogen.

Die *adhäsive Peritonitis* kommt seltener diffus, häufig in umschriebener Ausdehnung vor und entwickelt sich oft aus der trockenen fibrinösen Peritonitis; solche umschriebene Adhäsiv-Peritonitiden finden sich namentlich häufig im kleinen Becken (adhäsive Pelveo-Peritonitis), als Perimetritis, Peri-Oophoritis, ferner als Perihepatitis, Perisplenitis, Perityphlitis, als Verwachsung der Gallenblase mit den adnexen Organen.

Die *exsudative Peritonitis* ist diffus oder abgesackt. Im allgemeinen haben die flüssigen Exsudatmassen die Neigung, sich in den tieferen Partien der Bauchhöhle anzusammeln, namentlich im kleinen Becken, in der Umgebung der Nieren, der Leber, der Milz. Neben der *fibrinösen* und *serofibrinösen* Form, die mehr gutartigen Charakter hat, unterscheidet man die *hämorrhagische,* die *eiterige,* die *eiterig-fibrinöse,* die *jauchige* und die *tuberkulöse* Peritonitis.

Die gröberen und feineren Veränderungen bei den aufgeführten Peritonitisformen stimmen im allgemeinen überein mit analogen Prozessen der serösen Häute überhaupt (Pleuritis, Pericarditis), wie sie früher geschildert wurden. — Je nach der Dauer und Intensität des Prozesses variiert die Menge des Exsudats. Dieselbe kann quantitativ minimal sein und doch zum Tode führen, in anderen Fällen finden sich mehrere Liter entzündlichen Exsudats namentlich bei hämorrhagischer und sero-fibrinöser Peritonitis. — In der Umgebung des Ausgangspunktes z. B. bei perforativer Peritonitis ist das Exsudat meistens am reichlichsten angehäuft. Je frischer die Entzündung, um so regelmässiger finden sich die Organe einfach verklebt, verlötet, leicht lösbar; bei älteren und längere Zeit bestehenden Prozessen entwickeln sich innige Verwachsungen.

Von *sekundären Veränderungen, die die Peritonitis begleiten,* sind hauptsächlich zu nennen: das entzündliche Oedem der Darmwandung, der auf

Lähmung der Darmmuskulatur beruhende Meteorismus, Hochstand des Zwerchfells; abgesackte eiterige Exsudate können gelegentlich in den Darm perforieren und auf diese Weise kann die Heilung begünstigt werden. Bei derartiger Perforation ist an der Durchbruchstelle der Substanzverlust in der Serosa und Subserosa meist grösser als auf der Schleimhautseite.

Bei *perforativer Peritonitis,* die vom Intestinaltractus ausgeht, können auch Gase in den Bauchfellsack eindringen = Tympanites, Trommelsucht; bei jauchigen, infolge von Austritt von Darminhalt entstandenen Peritonitisformen kann die Gasentwickelung auch nachträglich von dem Exsudate selbst ausgehen.

Die *jauchige und jauchig-eiterige Peritonitis* entsteht namentlich nach Perforation und Verletzungen des Darmes (Wurmfortsatz) sowie bei Brucheinklemmung. Das übelriechende und kotgemischte Exsudat enthält Fäulnisbakterien.

Aetiologisch ist zu bemerken, dass bei der intestinalen perforativen Peritonitis manchmal minimale Mengen von Darminhalt, die in den Peritonealsack gelangen, schon genügen, um eine tödliche Peritonitis zu erzeugen; allerdings können solche geringe Mengen auch resorbiert oder abgekapselt werden. In der Regel handelt es sich bei perforativer Peritonitis um Poly- oder Mischinfektionen, (meistens unter Beteiligung des Bacterium coli in seinen zahlreichen Varietäten), während die hämatogenen und metastatischen Peritonitisformen meist Mono-Infektionen (durch Streptokokken oder Staphylokokken bedingt) darstellen. — Der Dickdarm-Inhalt ist bei Darmperforationen gefährlicher als derjenige des Dünndarms. — Die aseptische, durch chemische Reize (z. B. Galle, bakterienfreie Kotfiltrate) entstandene Peritonitis liefert kein eiteriges, sondern ein sero-fibrinöses und hämorrhagisches Exsudat. Bei perforativer Peritonitis treten neben pathogenen

Taf. 48. **Herdförmige Tuberkulose des Bauchfells.**

Auf der leicht gerötеten Serosa des Dünndarms sitzen, meist in Gruppen angeordnet, zahlreiche miliare grau-weissliche Tuberkel. Jeder Gruppe entspricht ein auf der Schleimhautseite sitzendes tuberkulöses Geschwür. — Ausserdem finden sich ähnlich wie bei Miliartuberkulose des gesamten Peritoneum disseminierte Miliartuberkel in mässiger Zahl zerstreut auf dem serösen Ueberzug des Darms.

Bakterien meist auch chemische Produkte (Toxine, Proteïne, Darmfermente, Gärungsprodukte) in den Bauchfellsack und sind im stande, die sekundäre Peritonitis zu beeinflussen. — Ob der Tod bei infektiöser Peritonitis durch Intoxikation oder nervöse Einflüsse (kontinuierlicher Nervenreiz = langsam wirkender Shock) erfolgt, ist nicht sicher festgestellt.

Bei marantischen und blutarmen Individuen (Tuberkulose, Carcinom, Neoplasmen verschiedener Art) kommt nicht selten eine *terminale seröse Peritonitis* vor, bei welcher das Bauchfell kaum verändert erscheint und die exakte Diagnose nur mit Hilfe des Mikroskops, welches sparsame Eiterzellen und reichliche Infektionserreger nachweissen lässt, gestellt werden kann. Das sparsame seröse Exsudat wird meist für hydropisch gehalten und thatsächlich handelt es sich öfters um Kombination von Hydrops und Entzündung (Ascites inflammatorius).

Tuberkulose des Bauchfells.

Taf. 48, 49 u. 50.

Die Bauchfelltuberkulose kommt in mehreren Formen vor:

1. Als *akute Miliartuberkulose*, entweder hämatogenen Ursprungs als Teilerscheinung der akuten generalisierten Miliartuberkulose — oder direkt fortgesetzt von lokaler Tuberkulose der Darmschleimhaut oder der mesaraischen und retroperitonealen Lymphdrüsen (Taf. 49); dieselbe ist meist über das ganze Bauchfell mehr oder weniger gleichmässig verbreitet, die leicht gerötete Serosa mit zahlreichen miliaren Knötchen bedeckt; bei langsamerem Ver-

Lith.Anst.v. F.Reichhold, Mün.

berku

laufe (subakute oder subchronische Tuberkulose) werden die Knötchen bis hanfkorn- und erbsengross.

2. Als *lokalisierte herdförmige Miliartuberkulose,* häufig verbunden mit subakuter oder chronischer fibröser Peritonitis — ausgehend von älteren tuberkulösen Geschwüren der Darmschleimhaut. Namentlich in der Serosa des unteren Ileum und des angrenzenden Dickdarms sieht man auf der konvexen Seite des leicht kontrahierten Darmes Gruppen von miliaren Knötchen aufgelagert, deren jede einem Geschwür auf der Schleimhautseite des Darmes entspricht: gregale rekurrierende Miliartuberkulose, durch regionäre Infektion entstanden. (Taf. 50.)

3. Die *tuberkulöse Peritonitis* verhält sich ähnlich wie die tuberkulöse Pleuritis; wir unterscheiden eine *akute oder subakute exsudative Form,* wobei das Exsudat meist hämorrhagisch, seltener serofibrinös oder eiterig ist; daneben zahlreiche sandkornartige Miliartuberkel in die Serosa eingestreut. Ferner eine *chronisch produktive* und *adhäsive tuberkulöse Peritonitis* mit Bildung grösserer Knoten (Taf. 50), diffuser Infiltration namentlich des grossen Netzes (Omentitis tuberculosa), welches verkürzt, fibrös und verdickt, brettartig derb und von unregelmässigen käsigen Herden durchsetzt erscheint.

Die *Tuberkulose des Bauchfells* — mit oder ohne Entzündung — findet sich bei etwa 5% aller Fälle von letaler Tuberkulose; sie ist höchst selten primär, meist sekundär. Bei Männern ist sie auffallend häufiger als bei Frauen (4 : 1); die grössere Disposition der Männer hängt vielleicht mit der entsprechenden Häufigkeit von Lebererkrankungen und Potatorium zusammen. — Spontane Heilung der Bauchfelltuberkulose ist sehr selten; in neuerer Zeit werden Stillstände und sogar Heilung namentlich der mit serösem Exsudat einhergehenden Formen der Bauchfelltuberkulose im Anschluss an einfache Laparotomie, Ent-

Taf. 49. **Käsige Tuberkulose der mesaraischen Lymphdrüsen.**

Im Mesenterium findet sich eine grössere Zahl geschwellter — hanfkorn- bis kirschgrosser — Lymphdrüsen, die sich durch ihre weiss-gelbliche Farbe und teilweise leicht gerötete Kapsel deutlich von der Umgebung abheben. Auf der Schnittfläche zeigen die Drüsen in Bezug auf Farbe und Konsistenz Aehnlichkeit mit dem Verhalten einer rohen Kartoffel.

Das Präparat stammt von einem 4 Monate alten Kind (Nr. 379, 1895), welches an akuter generalisierter Miliartuberkulose der Lungen, der Leber und der Milz zu Grunde ging — ausgehend von älterer käsiger Tuberkulose der Lymphdrüsen des Halses, der Brust- und Bauchhöhle. — Als Nebenbefunde wurden konstatiert: Caries eines Felsenbeins, Furunkulose, Darmkatarrh, allgemeine Atrophie. — Die Mutter des Kindes war bald nach der Geburt an sehr rasch verlaufender Tuberkulose gestorben. (Infektion des Kindes von seiten der Mutter bald nach der Geburt.)

Taf. 50. **Subchronische und subakute Tuberkulose des Bauchfells.**

Auf dem stellenweise geröteten und etwas entzündlich verdickten Peritonealüberzug des Darmes und des Mesenteriums finden sich zahlreiche stecknadelkopf- bis erbsen- und bohnengrosse, teilweise leicht abgeplattete Knoten von weissgelblicher Farbe aufgelagert; einzelne setzen sich aus mehreren kleineren Knötchen zusammen, sind konglomeriert. Die Knoten sehen metastatischen Krebswucherungen sehr ähnlich.

Die Patientin, 54 Jahre alt, litt an primärer Genital-Tuberkulose des Uterus, der Tuben, sodass die Bauchfelltuberkulose von der Erkrankung der Eileiter ziemlich sicher abzuleiten ist. — Ausserdem fanden sich tuberkulöse Geschwüre im Dickdarm und eine lokalisierte Tuberkulose der linken Lunge. Nr. 383, 1895.

---

fernung der flüssigen und geronnenen Exsudatmassen berichtet.

Neubildungen des Bauchfells sind meist sekundär: am häufigsten beobachtet man sekundäre Carcinose in Form multipler Knötchen und Knoten (Taf. 51) oder diffuser Infiltrate des Omentum, des Mesenterium bei primärem Krebs des Magens, des Darms, der Leber, des Pankreas. Oefters verbinden sich damit Ascites oder auch entzündliche Reizzustände.

Lith.Anst.v. F. Reichhold.

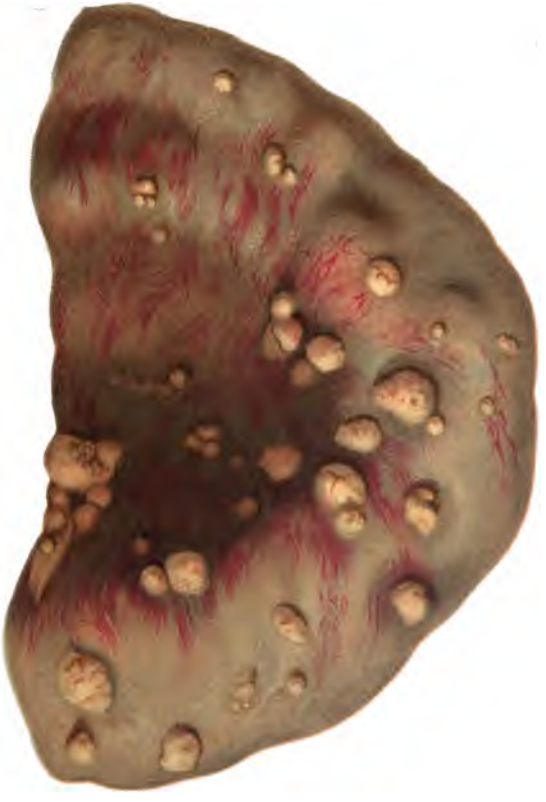

Lith.Anst.v.F.Reichhold, München

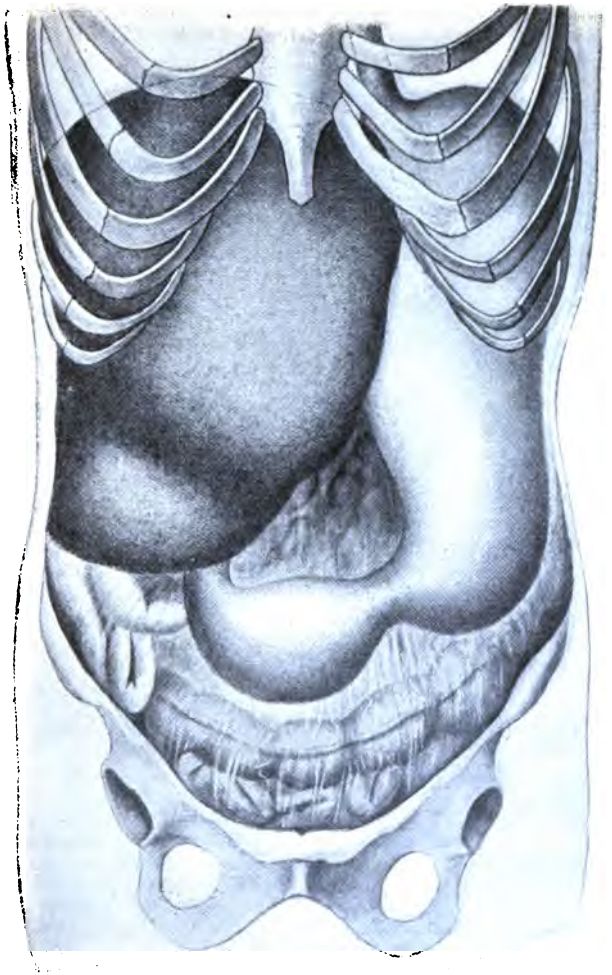

Fig. 30.

Fig. 30. **Gastro-Enteroptose.**

Der grössere Teil des erweiterten und vergrösserten Magens steht senkrecht neben der Wirbelsäule; das Querkolon dicht oberhalb der Symphyse gelagert. Quer über den unteren

Abschnitt der ebenfalls nach unten verlagerten Leber verläuft eine deutlich sichtbare Schnürfurche, deren Fortsetzung die Einschnürung des Magens bildet.

Die 73 jährige Patientin (No. 178. 1887) starb an Vitium cordis (Mitralstenose).

Taf. 51.

Obliteration des ductus choledochus durch einen auf der Wanderung begriffenen kirschgrossen Gallenstein, der den ductus cysticus passiert hatte und nahe der Mündung des ductus choledochus in das Duodenum stecken geblieben war.

Nebenbefund: Bedeutende Erweiterung der Gallenblase und der Lebergallengänge, biliäre Cirrhose der Leber, allgemeiner Ikterus. Excessive Abmagerung; Körpergewicht = 29 Kilo. Frau von 71 Jahren. Nr. 540. 1896.

Tab. 52a. **Fett- und Stauungs-Leber bei chronischer Lungentuberkulose.**

Die Leber vergrössert, von blass-orangeroter Farbe, von verminderter Konsistenz. Blutgehalt sehr gering. Beim Darüberstreifen erhält man einen dickflüssigen, fettig glänzenden Saft. Die acinöse Zeichnung sehr deutlich: die Zentren der Acini blassbraun, die Randpartien blassgelblich gefärbt. — Mikroskopisch das Bild der chronischen Fettinfiltration; im Zentrum der Acini Kapillarektasie = blutarme und fettig infiltrierte Stauungsleber, wie sie im Anschluss an chronische Lungentuberkulose besonders häufig angetroffen wird.

Die Patientin, 25 Jahre alt, war an chronischer und rekurrierender Tuberkulose der Lungen mit Pneumothorax und ulceröser Darmtuberkulose gestorben. Nr. 633, 1894.

Tab. 52b. **Fettig infiltrierte Muskatnussleber. Chronische Stauungsleber bei Vitium cordis.**

Die Leber etwas verkleinert, schneidet sich derber als normal. Die Schnittfläche ausgesprochen muskatnussartig gesprenkelt und deutlich ikterisch. — Die Zentren der Läppchen dunkelbraun, die Randpartien mattgelblich gefärbt. Blutgehalt vermindert — wahrscheinlich durch längeres Krankenlager.

Die 54jährige Patientin hatte an chronischer Aortensklerose, Fortsetzung des entzündlichen Prozesses auf die Aortaklappen, Insufficienz und Stenose der letzteren gelitten. Nr. 47, 1895.

Von *primären Neoplasmen* des Bauchfells und seiner Subserosa sind zu nennen: das Sarkom, Endotheliom, seltener Fibrome, Lipome, — oder auch Myome, die von muskelhaltigen adnexen Organen (subseröse Myome des Uterus und seiner Adnexa) ausgehen.

Lith. Anst F. Reichhold, München.

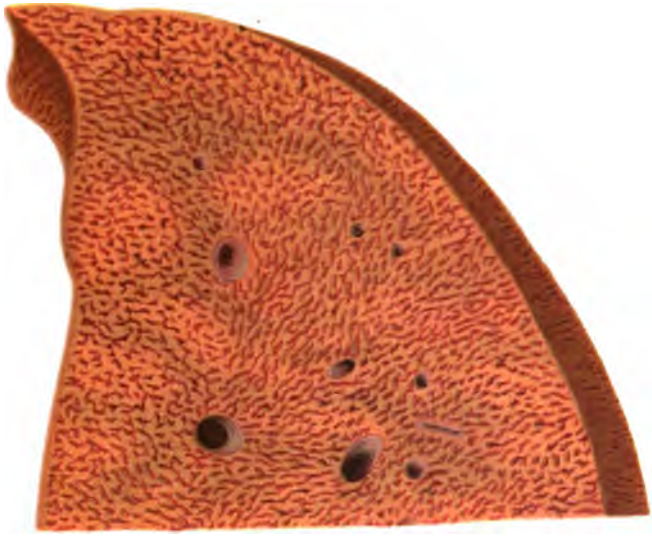

a

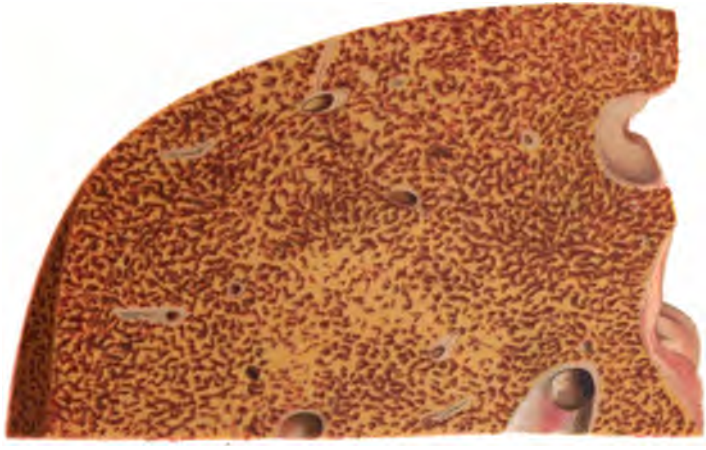

b

Als *tierische Parasiten* finden sich öfters Blasenechinokokken, selten Cysticercus cellulosae.

Als *Enteroptose (Glénard's)* bezeichnet man Lageanomalien der Baucheingeweide, die namentlich durch Verlängerung und Dehnung der Befestigungsbänder des Magens und des Kolon gekennzeichnet sind; infolgedessen findet man die genannten Teile sehr beweglich und in abnormen Lagen: das Querkolon, namentlich die rechte Flexur, liegt in der Nabelhöhle oder noch tiefer in der Mitte zwischen Symphyse und Nabel, der Magen (Gastroptose) ebenfalls entsprechend nach abwärts und links verlagert (Fig. 30). — Senkung des Kolon wird nicht bloss durch abnorme Dehnung der Anheftungsbänder, sondern auch durch langdauernde oder sich oft wiederholende stärkere Füllung desselben bedingt. Geringere Grade der Enteroptose sind physiologisch und verursachen keine Störungen. — Unzweckmässige Kleidung (Schnürkorsett), öftere Schwangerschaften, frühere Fettleibigkeit sind offenbar ursächlich wichtige Momente.

Krankheiten der Leber.

Verletzungen der Leber kommen vor als Schusswunden, als Schnittstichwunden und als subkutane Rupturen, letztere namentlich durch stumpfe Gewalten oder durch Sturz aus der Höhe entstehend; sie werden tödlich durch Verblutung in die Bauchhöhle oder durch sekundäre infektiöse Entzündung. Gallenerguss in die Bauchhöhle führt zu serösfibrinöser Peritonitis und manchmal zu tödlichem Ausgang.

Die *Leberkapsel* beteiligt sich an den diffusen Erkrankungen des Bauchfells, sowie an zahlreichen namentlich entzündlichen Prozessen der Leber; auf diese Weise entsteht z. B. bei Lebercirrhose eine chronische adhäsive und hyperplastische Entzündung, die sehr selten auch idiopathisch als sogenannte

Tab. 53. **Chronischer Ikterus (Icterus viridis) bei Carcinom der Leber.**

Die Leber ist vergrössert, die Oberfläche etwas höckerig, von dunkelbraungelblicher Farbe. Von der Schnittfläche ergiesst sich fast kein Blut, dagegen eine reichliche Menge von Galle. Die grösseren Gallengänge bedeutend erweitert und stark mit Galle gefüllt. Das Leber-Parenchym von dunkelolivengrüner Farbe (Icterus viridis).

Als Ursache des mechanischen Ikterus findet sich an der Leberpforte ein Carcinom, welches namentlich in den Ductus hepaticus hineingewuchert ist und so den Abfluss der Galle unmöglich machte. — Dauer des Ikterus bei dem 65jährigen Patienten ca. 3½ Monate. Nr. 57, 1895.

„Zuckergussleber" mit sekundärer Leberatrophie beobachtet wird.

Unter den Zirkulationsstörungen der Leber ist als häufige die chronische *Stauungshyperämie* (Taf. 52a und 52b) zu erwähnen. Dieselbe entsteht regelmässig bei Hindernissen für den Rückfluss des Lebervenenblutes bei Klappenfehlern und Muskelerkrankungen des Herzens. In den Anfangsstadien ist die Leber vergrössert, von dunkler cyanotischer Farbe; bei längerer Dauer kommt es zu Kapillarektasie im Zentrum der Acini in der Umgebung der Zentralvenen mit sekundärer Atrophie der Leberzellen. Auf diese Weise erscheinen die Zentren der Acini dunkelbraun- bis schwarzrot verfärbt, während die Randpartien der Acini hellgrau oder blassgelblich verfärbt sind. Durch diesen Wechsel von dunklen fleckigen und hellen netzartigen Tönen entsteht eine sehr charakteristische muskatnussartige Färbung der Schnittfläche *(Muskatnussleber)*, die je nach dem Blutgehalt und der fehlenden oder begleitenden fettigen Infiltration der Randzonen der Acini allerlei Abstufungen zeigt: dunkle und helle (anämische) Nuance der Muskatleber. — Bei langer Dauer der Zirkulationsstörung erscheint das ganze Organ verkleinert (atrophische Muskatleber, cyanotische oder rote Atrophie).

Tab. 53.

Atrophie der Leber.

Partielle Atrophie der Leber findet sich häufig bei der sogenannten *Schnürleber,* wobei die Schnürfurche in wechselnder Breite und Tiefe quer über die vorderen unteren Teile des rechten und manchmal auch des linken Lappens verläuft.

Einfache diffuse Atrophie kommt vor bei sehr alten Menschen, bei kachektischen und stark abgemagerten Patienten; die Leber kann im Umfang auf die Hälfte der normalen Grösse herabgehen; das Gewebe ist derb, von trüb-brauner Färbung *(braune Atrophie)*; im Zentrum der Acini findet sich ein feinkörniges bräunliches Pigment abgelagert.

Die sogenannte akute gelbe Leberatrophie (Taf. 54) gehört in die Gruppe der degenerativ-nekrotischen Prozesse und soll bei der Degeneraton der Leber besprochen werden.

Hypertrophie der Leber.

Partielle vikariierende Hypertrophie (Rekreation) einzelner Abschnitte findet sich öfters nach Verlust von Leberteilen, namentlich sehr charakteristisch bei Echinococcus, Syphilis oder in den unteren Abschnitten des rechten Leberlappens bei stark entwickelter Druckatrophie (Schnürleber) benachbarter Abschnitte.

Diffuse wahre Hypertrophie der Leber kommt öfters vor, namentlich in Verbindung mit leichter Zunahme des Stützgewebes, ein Zustand, der vielfach irrtümlich zur hypertrophischen Cirrhose (Pseudohypertrophie) gerechnet wird; als ursächliche Momente sind chronische Stauung, Plethora und Alkoholmissbrauch (Bier) zu nennen.

Fettleber.

Abnorme Fettanhäufung in der Leber kommt auf verschiedene Weise zustande:

1. Die *fettige Degeneration der Leber* entwickelt sich rasch im Anschluss und als 2. Stadium

Tab. 54. **Akute gelbe Leberatrophie.** $^2/_3$ der natürl. Grösse.

Die Leber ist in allen Durchmessern, im ganzen fast auf die Hälfte des ursprünglichen Umfangs verkleinert. (Gewicht: 920 g). Die Kapsel gerunzelt. Die Konsistenz zäh, sehr schlaff und welk. Die Schnittfläche teils intensiv ikterisch, teils verwaschen rötlich gefärbt. Acinöse Zeichnung vollkommen verwaschen. Blutgehalt sehr gering. Beim Darüberstreifen erhält man gelblich gefärbten, trüben Saft in ziemlicher Menge.

Bei dem 21jährigen Patienten fand sich ausserdem: hochgradiger allgemeiner Ikterus, Verfettung des Herzens und der Nieren. Multiple subseröse Ecchymosen der Pleura, des Bauchfells, des Epi- und Endocards. Nr. 161, 1895.

---

der trüben Schwellung (parenchymatöse Hepatitis). Die Leber ist mässig vergrössert, blass, saftreich; in den Leberzellen finden sich reichliche Fettröpfchen meist von geringem Umfange. In den höheren Graden (z. B. bei akuten Intoxikationen) ist die Leber um $^1/_3$—$^1/_2$ vergrössert, von grauer lehmartiger Farbe, manchmal ikterisch, die Leberzellen vollständig von Fettropfen erfüllt. — Diese akute fettige Degeneration der Leber findet sich in mässigen Graden häufig bei schweren akuten Infektionskrankheiten (septischen, pyämischen Infektionen, Typhus), die mit hohem Fieber einhergehen, ausserdem entwickelt sie sich in wenigen Tagen bei Intoxikationen (Phosphor-, Arsenik-, Jodoform-Vergiftung). Die hochgradigsten Formen der Fettleber, kombiniert mit Ikterus, finden sich bei Phosphor-Vergiftung (Steigerung des Fettgehaltes von 3% auf 32% der frischen Substanz): das massenhaft in der Leber sich anhäufende Fett ist zum geringeren Teile aus dem Protoplasma der Leberzellen entstanden (fettige Entartung), zum grösseren Teile wird das Fett aus ebenfalls fettig degenerierten, anderen Organen der Leber zugeführt (fettige Infiltration).

Bei der *akuten gelben Leberatrophie*, einem einstweilen noch rätselhaften Prozess, geht ein grosser Teil des Leberparenchyms auf dem Wege der fettigen Nekrose zu Grunde; die Leber ver-

kleinert sich in 2—3 Wochen sehr bedeutend, erscheint welk, auf der Schnittfläche wechseln rote (acholische) und gelbe (ikterische) Partien mit einander ab. (Taf. 54.)

Die zweite Hauptform der Fettleber *(Fettinfiltration)* (Taf. 52 a) ist dadurch charakterisiert, dass das Fett in grösseren Tropfen in den im übrigen intakten, nur vergrösserten Leberzellen sich ablagert — sei es infolge vermehrter Zufuhr, sei es infolge verminderter Verbrennung — oder durch beide Einflüsse gleichzeitig. Teilweise noch in das Gebiet des Normalen gehört die *Mästungsfettleber,* die bei fetten Menschen sich vorfindet; in den höheren und höchsten Graden (Fettgehalt bis zu 44% der frischen Substanz steigend) ist sie pathologisch, wie z. B. die künstlich erzeugte Mästungs-Fettleber der Gänse. — Eine weitere Form dieser infiltrierten Fettleber findet sich häufig bei Säufern, öfters verbunden mit leichteren oder stärkeren Graden von Cirrhose (fettige Cirrhose).

Endlich findet sich eine hochgradige Fettinfiltration der Leber öfters bei sehr kachektischen und abgemagerten Menschen (*kachektische Fettleber*) namentlich bei Phthisikern, Krebskranken, bei chronischen Fieberzuständen; die Entstehung dieser Anomalie ist wenig klar; vielleicht spielt die begleitende Anämie, gesteigerte Eiweisszersetzung und infolge dessen verminderte Fettverbrennung eine gewisse Rolle; infektiöse Momente dürften ebenfalls manchmal mitwirken. — Bei allen diesen Formen ist die Leber erheblich vergrössert, die scharfen Ränder sind abgerundet, das Gewebe schneidet sich weich, fast butterartig, ist blutleer; öfters gesellt sich leichter Ikterus dazu, offenbar infolge von Verengung und Verschluss der feineren Gallengänge durch das übermässig geschwellte und fettig infiltrierte Leber-Parenchym.

Taf. 55. **Atrophische Leber-Cirrhose.**

Die Leber stark verkleinert, Oberfläche fein- und grobhöckerig granuliert. Das Gewebe von blass-rötlicher und bräunlicher Farbe, von harter, fast brettartiger Konsistenz, knirscht beim Einschneiden. Auf der Schnittfläche, die ebenfalls feinhöckerig und uneben ist, sieht man zwischen den unregelmässigen Granulis deutlich das stark gewucherte, interacinöse Bindegewebe.

Nebenbefunde: Chronische Typhlitis und Colitis (dysenterieähnliche Veränderungen); Milztumor. Luetische Endaortitis. Chronische fibröse Peritonitis. Ascites. Allgemeiner Hydrops. Mann von 51 Jahren. Nr. 377. 1900.

Gewicht der Leber = 1060 g.

Leberentzündung. Hepatitis.

Die *eiterige Hepatitis* ist immer herdförmig, meist multipel; die Abscesse sind von verschiedenem Umfange — bis faustgross und darüber, der Eiter mit Detritus, Gewebsresten und Galle häufig gemischt. — Dieselbe entsteht meist embolisch und zwar von den Wurzeln der Pfortader aus, wenn in der Umgebung der Pfortaderäste, namentlich in der Wandung des Dickdarms (Dysenterie) oder des Wurmfortsatzes sich infektiöse, eiterige und septische Prozesse entwickelt haben, die zu septischer Thrombo-Phlebitis führen. — Die Abscesse liegen meistens subkapsulär, können zu eiteriger Perihepatitis und Peritonitis führen. Die Pfortaderäste der Leber sind öfters gleichzeitig mit missfarbigen, halbweichen und in eiteriger Einschmelzung befindlichen Thromben gefüllt. — Die in den Tropen so häufigen Leber-Abscesse, die früher meist als idiopathische Erkrankungen angesehen wurden, sind wohl durchweg embolischen Ursprungs und entwickeln sich mit Vorliebe im Anschlusse an die Tropen-Dysenterie. — Durch paradoxe oder retrograde venöse Embolie können infizierte Thromben, die etwa aus den peripheren Venen des Kopfes stammen, vom rechten Vorhof aus in die untere Hohlvene und in die Lebervenen eindringen und auf diese Weise Leberabscesse erzeugen.

Lith. Anst. F. Reichhold. München.

Chronische interstitielle Hepatitis. Leber-Cirrhose. Taf. 55.

Dieselbe kommt in 2 Hauptformen vor:

1. Als *atrophische Cirrhose, Granular-Cirrhose* (Laennec). Die Leber ist erheblich verkleinert, die Oberfläche grob- und feinhöckerig granuliert, von gelblicher oder blass-graugelblicher Farbe, knirscht unter dem Messer. Auf der Schnittfläche sieht man das Stützgewebe unregelmässig und reichlich gewuchert; zwischen den weisslichen Bindegewebsmassen eingestreut die unregelmässig verkleinerten Acini, die stärker gelblich, ikterisch verfärbt und oft fettig infiltriert sind. Unter dem Mikroskope findet sich eine periportale interacinöse Bindegewebswucherung. Infolge der Verödung von Pfortaderverzweigungen kommt es sekundär zur Stauung im Pfortadergebiet: Stauungs-Milztumor, chronischer Katarrh des Magens und Darms, zuletzt Ascites; infolge der Obliteration und Einschnürung von Gallengängen zu mässigem Ikterus.

2. Seltener beobachtet man die *hypertrophische Cirrhose* der Leber (Pseudohypertrophie), wobei das Organ häufig um $^2/_3$ des Normalen, öfters auf das Doppelte und Dreifache des normalen Umfangs vergrössert ist. — Die Oberfläche ist mit wenigen Ausnahmen glatt, das Gewebe meist blutreicher; mikroskopisch sieht man in typischen Fällen neben einer mässigen interacinösen hauptsächlich eine intraacinöse unregelmässige Bindegewebswucherung; der Ikterus fehlt meistens. In manchen Fällen entwickelt sich allmählich ein chronischer Ikterus, der viele Monate und sogar Jahre lang progressiv bis zum tödlichen Ausgang zunimmt.

In manchen Fällen ist bei hypertrophischer Induration der Leber die bindegewebige Wucherung so geringfügig, dass aus ihr kaum die bedeutende Massenzunahme des Organs erklärt werden kann; in solchen Fällen, die auch keine weitere Komplikation

Tab. 56. **Akute Miliartuberkulose der Leber.** Natürl. Grösse.

In dem dunkelbraunroten Gewebe der Leber finden sich eingestreut sehr zahlreiche feinste punktförmige Knötchen von grauer und grau-gelblicher Farbe, im Zentrum meist gelblich getrübt.

Bei dem 5jährigen Knaben (Nr. 615, 1894) fanden sich Milz und Nieren in ähnlicher Weise von miliaren Knötchen durchsetzt. Ausserdem wurden konstatiert: ältere käsige Tuberkulose der peribronchialen und mesararischen Lymphdrüsen, lobuläre käsige Pneumonie, tuberkulöse Pleuritis und serofibrinöse Pericarditis. — Die Exacerbation des tuberkulösen Prozesses wurde im Anschluss an Keuchhusten beobachtet.

(Stauung im Pfortadergebiet) mit sich bringen, liegt offenbar eine *wahre Hypertrophie des Parenchyms* mit leichter interstitieller Wucherung vor. — Die hypertrophische Lebercirrhose, die nur höchst selten auch als erstes Stadium der atrophischen Cirrhose angetroffen wird, findet sich vorwiegend bei Männern (90% aller Fälle), die dem Bier (Alkoholismus) ergeben sind. Häufig bildet sie einen Nebenbefund namentlich bei idiopathischer Herzhypertrophie, bei Tuberkulose; während sekundärer Milztumor konstant als Begleiterscheinung angetroffen wird, findet sich Ikterus in etwa $^1/_5$ aller Fälle, Ascites nur ausnahmsweise.

Die verschiedenen Formen der Lebercirrhose sind häufig kombiniert mit mässigen und höheren Graden von *fettiger Infiltration;* ausserdem findet sich öfters *adenoide Wucherung der Gallengänge* in den hyperplastischen interacinösen Bindegewebs-Wucherungen. In der Aetiologie der chronischen interstitiellen Hepatitis spielen toxische und infektiöse Einflüsse, namentlich Alkoholismus und Lues eine Hauptrolle.

Eine besondere — jedoch seltene Form von Leberentzündung ist die *biliäre Cirrhose*, die im Anschluss an lange dauernde Gallenstauung und chronische Entzündung der Gallenwege z. B. experimentell nach Unterbindung des Ductus choledochus sich entwickelt. Hierher gehört auch die

Tab. 56.

Lith.Anst.v. F. Reichhold, München.

verminöse Cirrhose wie sie in der Leber der Haustiere (Schaf, Rind) durch Leberegel (Distomatosis) sehr häufig verursacht wird; dieselbe ist meist unregelmässig und fleckig über die Leber verbreitet; die Randpartien sind meist stärker ergriffen als die zentralen Leberteile.

Tuberkulose der Leber kommt vor als *akute Miliartuberkulose:* im Leberparenchym und durch die Kapsel durchscheinend finden sich mehr oder weniger zahlreiche graue, punktförmige bis stecknadelkopfgrosse Knötchen eingestreut (Tab. 56); diese Form der Tuberkulose findet sich häufiger bei Kindern als Teilerscheinung der allgemeinen generalisierten Miliartuberkulose, hie und da auch als Ausdruck der allgemeinen terminalen Infektion bei chronischer Lungentuberkulose der Erwachsenen. — Seltener finden sich in der Leber grössere tuberkulöse Herde, sogenannte *Solitärtuberkel* von Hanfkorn- bis Erbsengrösse, meist in grösserer Zahl in das Leberparenchym eingestreut. Infolge centraler Erweichung und Einschmelzung bilden sich kleine Höhlen, die bei Kommunikation mit Gallengängen öfters gallig gefärbten Inhalt nachweisen lassen.

Der weitaus wichtigste tierische Parasit der Leber ist der *Echinococcus* (Hülsenblasenwurm), das Jugend- und Finnenstadium eines im Hundedarm lebenden kleinen dreigliedrigen Bandwurms, der Taenia Echinococcus. Die Hunde beziehen die entsprechenden Scolices von den Haustieren (Schaf, Rind, Schwein), während die Eier der Hundetänie ihrerseits die letzteren, sowie den Menschen inficieren. — Der *Blasen-Echinococcus* bildet auf Kosten des Lebergewebes meist umfangreiche, bis mannskopfgrosse Cysten (Mutterblasen mit Chitinhaut, Parenchymschicht, auf letzterer die Scolices), die meist zahlreiche Tochterblasen einschliessen = endogener Echinococcus. — Eine besondere Varietät stellt der *multiloculäre oder alveoläre Echinococcus* dar; derselbe bildet brettartig harte, kindskopf- bis

Tab. 57. **Syphilis der Leber. Grobgelappte Leber.**

$^2/_3$ der natürl. Grösse.

Die ganze Leber verkleinert, in hohem Grade deformiert, durch zahlreiche, tiefe, narbige Einschnürungen in unregelmässige Lappen geteilt. Die scharfen Ränder abgerundet. Das Gewebe von derber zäher Konsistenz. Auf der Schnittfläche sieht man entsprechend den narbigen Einziehungen derbe bindegewebige Verdichtungen.

Aelteres Sammlungspräparat.

Tab. 58. **Syphilis der Leber. Multiple Gummata.**

Die Leber etwas verkleinert, blutreich, acinöse Zeichnung verwaschen. Im Parenchym, teilweise subperitoneal gelagert, 3 kirsch- bis haselnussgrosse, rundliche, weiss-gelbliche Herde von derber Konsistenz = Syphilome. — Die milchige Trübung der Kapsel über den unteren Abschnitten der Leber entspricht einer flachen Schnürfurche.

Die 34jährige stark abgemagerte Patientin (Nr. 600, 1895) litt an Syphilis: Spezifische Geschwüre der Schamlippen und der Vagina. Ausserdem fanden sich: Defekt der Nasenbeine („Sattelnase"), Amyloid-Milz, progressive Tuberkulose beider Oberlappen.

Tab. 59. **Syphilis der Leber beim Neugeborenen.**

Die Leber erscheint im Verhältnis zur Körperentwicklung vergrössert, Gewicht = 144 g; Konsistenz sehr derb. Auf dem Durchschnitt sieht man umrahmt von einer hellgelblich, teilweise schwefelgelb verfärbten und ikterischen Parenchymzone ein über pflaumengrosses Syphilom von länglich unregelmässiger Form, das mit Ausläufern alle Lappen durchsetzt; dasselbe ist von derber, fast brettartiger Konsistenz, von graugelblicher Farbe, die Ränder unregelmässig gezackt, leicht überquellend, teilweise gallertig und von graugelblichen miliaren Knötchen durchsetzt. — Nebenbefunde: Allgemeiner Ikterus, bedeutender Milztumor, die Milz um das Dreifache vergrössert. Lues congenita.

Das illegitime, von einer syphilitischen Mutter geborene Kind hatte 12 Stunden gelebt; Körperlänge = 42 cm, Gewicht = 1500 g. Nr. 376, 1894.

---

mannskopfgrosse geschwulstartige Massen; im Zentrum meist eine Kaverne mit zerfressenen Wandungen. In einem zellarmen fibrösen Gerüste finden sich die gefalteten und höchst unregelmässig angeordneten Chitinblasen mit oder ohne Scolices eingelagert.

Tab. 57.

Tab. 59.

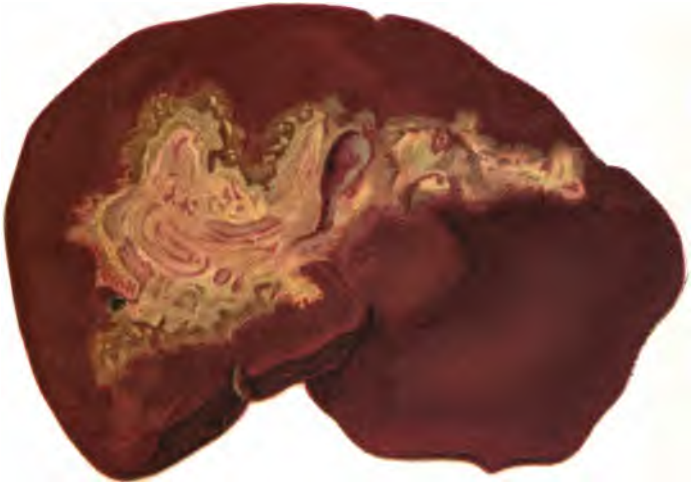

Lith. Anst. v. F. Reichhold. München

Syphilis der Leber. Taf. 57, 58 u. 59.

Neben der *diffusen interstitiellen* Hepatitis, die manchmal auf luetischer Grundlage — entweder alsbald nach der Infektion oder nach vielen Jahren noch als Nachwirkung sich entwickelt und namentlich als hypertrophische Form bei kongenitaler Syphilis der Neugeborenen angetroffen wird, kommt es gelegentlich bei Syphilis zu einer schweren visceralen Erkrankung, zu einer eigentümlichen Form der interstitiellen Hepatitis, wobei die Wucherung des fibrösen Gewebes sich derart lokalisiert, dass die Leber in hohem Grade verunstaltet wird *(Hepatitis interstitialis deformans),* indem unregelmässige grössere und kleinere Lappen entstehen (Taf. 57), die durch tiefe Einschnürungen und Furchen von einander getrennt sind (grob gelappte Leber). Sehr häufig gehen diese derben Faserzüge vom Ligamentum suspensorium aus; in demselben finden sich öfters gelbliche, nekrotische, derb-elastische Knoten (Gummata) eingesprengt = interstitielle gummöse Hepatitis luetica (Taf. 58 u. 59). Im Anschluss an die partielle entzündliche Atrophie kommt es öfters zu kompensatorischer unregelmässiger Hypertrophie benachbarter Abschnitte. Die Leber ist dabei im ganzen immer verkleinert; die charakteristische Form ist verloren gegangen, die scharfen Ränder sind meist abgestumpft, die Kapsel mit bindegewebigen Adhäsionen bedeckt (Perihepatitis adhaesiva). Infolge der bindegewebigen Sklerose namentlich an der Leberpforte und in der Umgebung der Pfortaderäste kommt es meist zu denselben Zirkulationsstörungen wie bei atrophischer Lebercirrhose: Ascites, Milztumor, Stauungskatarrh im Bereiche der Magendarmschleimhaut.

Neubildungen der Leber. Taf. 60.

In der Leber kommen gelegentlich vor: das kavernöse Angiom, sehr selten Sarkome (hämorrhagische Angio-Sarkome) und Adenome.

Tab. 60. **Primärer Krebs (Markschwamm) der Leber.**
1/2 der natürl. Grösse.

Im rechten Lappen der fast um das Doppelte vergrösserten Leber eine kopfgrosse Geschwulst von weiss-gelblicher und rötlicher Farbe und markiger Konsistenz. Die Schnittfläche etwas höckerig uneben; einzelne Teile des Tumors förmlich erweicht, die Erweichungsmassen mit dunklem Blute gemengt. Die Gallenblase im Tumor untergegangen.

Bei der 51jährigen stark abgemagerten Patientin (Nr. 619, 1894) fanden sich metastatische Krebsknoten im Gehirn (Pons, Oculomoterius-Kern, Chiasma), in den Lungen, im Herzen, im Bauchfell, im linken Ovarium.

Die bei weitem häufigste Neubildung ist das *Carcinom*, welches primär selten, sekundär und metastatisch häufiger als in irgend einem Organe vorkommt.

Das primäre *Leber-Carcinom* bildet grössere Knoten (faust- bis kindskopfgross), in deren Umgebung kleinere Knoten sichtbar sind; ausser der knotigen Form findet sich selten der infiltrierte Krebs; im Gewebe finden sich inselförmige Krebsnester, den Resten des Lebergewebes bei Cirrhose der Leber ähnlich.

Metastatischer Krebs in Form multipler Knoten, die meist ziemlich gleichmässig verteilt im Parenchym und subperitoneal sitzen, findet sich namentlich häufig bei primärem Carcinom des Magens, des Darms, ferner auch bei Carcinom der weiblichen Genitalien, der Mamma, der äusseren Haut. Die Knoten sind stecknadelkopf- bis faustgross, an der Oberfläche mit zentraler Delle (Krebsnabel) versehen, von der Umgebung scharf abgegrenzt, weisslich gefärbt. Ikterus und fettige Infiltration des Leberparenchyms finden sich öfter als Komplikationen.

Sekundärer Krebs der Leber entwickelt sich gelegentlich auch kontinuierlich fortgesetzt vom Magen (kleine Kurvatur oder Pylorus) aus oder auch von der Gallenblase und den grossen Gallengängen aus.

Tab. 60.

Krankheiten der Gallenwege.

Die Gallengänge der Leber, namentlich die feineren, beteiligen sich an den Erkrankungen des Lebergewebes; besonders bei interstitieller Entzündung der Leber, diffusen parenchymatösen Prozessen kommt es zu Verengerung und Verschluss der Lumina, Behinderung des Gallenabflusses, Ikterus.

Entzündung der Gallengänge — Cholangitis — entsteht im Bereiche des Ductus choledochus fortgesetzt vom Duodenum aus: Schwellung der Schleimhaut, vermehrte Sekretion (Bildung eines Schleimpfropfes) sollen zur Behinderung der Gallenentleerung in den Darm, zum sogenannten katarrhalischen Ikterus führen. Chronische Katarrhe werden namentlich durch Gallensteine bedingt; durch letztere entstehen im Ductus choledochus gelegentlich umschriebene nekrosierende Entzündungen (Druckbrand), die zu Perforation und sekundärer Peritonitis führen können.

Eiterige Entzündung der Gallengänge hie und da im Anschluss an Gallensteine, Durchbruch von Leber-Abscessen in die Gallengänge; in den Gallengängen findet sich gallig gefärbter Eiter, mit abgestossenen Epithelien gemischt.

Erweiterung der Gallengänge, namentlich der grösseren, entwickelt sich im Anschluss an *Verengerung* oder Obliteration des Ductus choledochus; Entzündung der Schleimhaut gesellt sich bei Störung des Gallenabflusses leicht hinzu. Dauert der Verschluss des Ductus choledochus längere Zeit, so kommt es zu bedeutender Erweiterung der Gallenwege mit Einschluss der Gallenblase, selten zu Ruptur der letzteren.

Bei *Verschluss des Ductus cysticus* (z. B. durch Gallensteine) kommt es meist zu Erweiterung der Gallenblase, die sich mit schleimiger oder wässeriger Flüssigkeit füllt: Retentions-Hydrops der Gallenblase.

sei es nach Usur und Zerstörung der Wandungen der Gallenblase oder der genannten Ausführungsgänge. Auf diese Weise beobachtet man gelegentlich nach vorausgegangener Entwicklung peritonitischer Adhäsionen Durchtritt von Steinen in das Duodenum, seltener in den Magen und das Kolon; sehr selten wandern die Gallensteine durch äussere oder Gallenfisteln, die meist in der Umgebung des Nabels, in der Bauchhaut nach aussen münden; auf diese Weise können Gallensteine spontan nach aussen sich entleeren.

Neubildungen in der Gallenblase sind nicht häufig: papilläre Epitheliome, öfters — namentlich bei Frauen — *Krebs der Gallenblase*, kontinuierlich auf das adnexe Lebergewebe übergreifend. Fast regelmässig finden sich in die Krebsmassen wie eingemauert Gallensteine, gleichsam den Kern der Krebswucherung bildend; offenbar begünstigen die Gallensteine bei disponierten Individuen die Entwicklung des Krebses. — Krebs, von den feineren Gallengängen ausgehend, verzweigt sich baumförmig entlang der Glisson'schen Kapsel und wächst nach Art einer Infiltration in die Leber hinein.

Ikterus, Gelbsucht, Cholämie. Taf. 53 u. 54.

Unter Ikterus versteht man jenen pathologischen Zustand, bei dem die Gallenbestandteile, insbesondere der Gallenfarbstoff, im Blute und in den Körpergeweben sich vorfinden.

Der *mechanische Resorptions- oder Stauungs-Ikterus* entwickelt sich, wenn Hindernisse in den Gallengängen — vom Ductus choledochus an bis zu den feinsten Verzweigungen in der Leber — den physiologischen Abfluss der Galle ganz oder teilweise unmöglich machen, Hierher gehört der Ikterus wie er im Anschluss an Steine im Ductus choledochus (Taf. 51), Tumoren, Parasiten auftritt. Bei Behinderung des Gallenabflusses tritt nach Ablauf von 36 Stunden Ikterus auf. Katarrh des Duo-

denums mit Fortsetzung in den Ductus choledochus soll genügen, um eine der häufigsten Formen, den sogenannten katarrhalischen Ikterus zu erzeugen. Bei verschiedenen Formen der Lebercirrhose, bei der interstitiellen luetischen Hepatitis kommt es zu Kompression oder Verödung feinster Gallengänge in der Leber und dadurch zum Uebertritt der Galle in das Blut. — Veränderungen des Blutdruckes nach der Geburt, Offenbleiben des Ductus Arantii sollen den Ikterus neonatorum bedingen.

Durch Einwirkung von infektiösen oder toxischen Stoffen, welche auf die Blutkörperchen zerstörend einwirken z. B. bei Sepsis, Septico-Pyämie, Pneumonie, ferner von Phosphor, Arsen-Wasserstoff, Pyrogallussäure, Aether, Chloroform, Morchelgift, Schlangenbiss, Toluylendiamin entsteht ein *Ikterus ohne Verlegung der Gallengänge,* den man früher als *hämatogenen Ikterus* dem hepatogenen, mechanischen gegenüberstellte. Die Vorstellung, dass ohne Beteiligung der Leber das im Blute befindliche freie Hämoglobin sich direkt in Gallenfarbstoff umwandeln könne, wurde schon dadurch unwahrscheinlich, dass man bei derartigem Ikterus Gallensäuren im Harne nachzuweisen vermochte. — Endgiltig wurde die Lehre vom hämatogenen Ikterus dadurch beseitigt, dass es bei Vögeln, deren Leber man ausschaltete (durch Unterbindung des Ductus choledochus sowie der Blutgefässe), nicht gelang, durch die oben genannten Gifte einen Ikterus zu erzeugen. Ohne Leber kein Gallenfarbstoff und auch keine Gelbsucht! — Diese infektiösen und toxischen Ikterusformen haben demnach eine schwere Blutveränderung (ausgedehnten Zerfall roter Blutkörperchen) zur Voraussetzung und sind daher zweckmässig als *hämato-hepatogener Ikterus* bezeichnet worden. Ein solcher Ikterus mit Polycholie entsteht also so, dass das freiwerdende Hämoglobin die Leber gleichsam mit reichlichem Material zur Gallenbildung überschwemmt und dass die in ab-

norm grosser Menge gebildete Galle ins Blut übertritt. — Bei manchen Formen des toxischen Ikterus (z. B. bei Phosphorvergiftung) genügen die Leberveränderungen: Schwellung der zelligen Elemente, namentlich der Epithelien der Gallenzüge, um den Ikterus rein mechanisch zu erklären. — Zirkulationsstörungen in der Leber — Herabsinken des Druckes in den Lebergefässen (Kapillaren) unter denjenigen in den Gallengängen — genügen schon zur Entsehung eines Ikterus (hierher wahrscheinlich der Ikterus der Neugeborenen). Chronische venöse Hyperämie der Leber, wie sie z. B. in der Muskatleber gefunden wird, erzeugt ebenfalls leichten Grad von Ikterus.

Ob ein Ikterus (nervöse Form) durch Gemütsbewegungen (Aerger) oder durch krampfhafte Kontraktion des Ductus choledochus (Ikterus spasmodicus), z. B. bei Bleikolik, entstehen kann, ist zweifelhaft.

Eine besondere, teilweise aber bestrittene Abart des Ikterus ist der *Urobilin-Ikterus*, bei welchem eine leichte Gelbfärbung der Haut und Körpergewebe durch Urobilin, ein Reduktionsprodukt des Bilirubin, bewirkt wird. Hierher wird der Ikterus bei Pneumonie, bei hämorrhagischen Infarkten und Herzfehlern gerechnet, wenn Blutfarbstoff extravasiert und in Urobilin umgewandelt wird. — Von manchen Forschern wird der Urobilin-Ikterus als geringgradiger Gallenikterus angesehen.

Krankheiten des Pankreas.

In der Bauchspeicheldrüse kommen *Blutungen* hie und da zur Beobachtung: dieselben entstehen entweder infolge einer allgemeinen hämorrhagischen Diathese oder auch idiopathisch und spontan mit teilweiser Zerstörung der Drüse; selten sind die Blutungen traumatischen oder entzündlichen Ur-

Fig. 31.
Cysto-Carcinom des Pankreas.
(Nach Hansemann, Zeitschrift für klin. Medizin. B. 26.)

sprungs. Hämorrhagien entstehen auch sekundär im Anschluss an Nekrose einzelner Drüsen-Abschnitte und des Fettgewebes; es kommt im letzeren Falle manchmal zu Hämatomen und hämorrhagischen Cysten, zuletzt zum Bluterguss in die Bauchhöhle.

Entzündungen des Pankreas sind selten; man findet gelegentlich eine *akute eiterige Pankreatitis*: dieselbe beschränkt sich entweder auf einen Teil der Drüse oder die ganze Drüse ist eiterig infiltriert; multiple Abscessbildung, Nekrose einzelner Abschnitte kann sich aus der Entzündung entwickeln, ferner sekundäre Peritonitis. Die diffuse eiterige Entzündung entsteht öfters von den Ausführungsgängen aus (zentrifugal) durch Einwanderung pathogener Keime vom Darme aus; ausserdem ist eine metastatische hämatogene Entzündung möglich.

Die *hämorrhagische Pankreatitis* kann sich aus primären Blutungen entwickeln oder aus einer parenchymatösen Entzündung des Drüsengewebes.

Sekundär entstehen verschiedene Formen der Pankreatitis durch Fortsetzung des entzündlichen Prozesses von Nachbarorganen aus, z. B. bei Carcinom des Duodenums, des Magens.

Chronische interstitielle Pankreatitis: die Drüse erscheint vergrössert, derb, in den späteren Stadien im Umfang verkleinert, von brettartiger Konsistenz; ähnlich wie bei Lebercirrhose findet sich das Stützgewebe vermehrt, die Drüsensubstanz atrophisch. Hypertrophische Induration entwickelt sich manchmal im Anschluss an chronische Stauung. Eine besondere Form der atrophischen Induration entwickelt sich bei Verschluss des Ausführungsganges.

Unter den Neubildungen des Pankreas steht in erster Linie das *Carcinom* (Fig. 31), welches primär und sekundär vorkommt. Sekundäre Carcinose geht häufig kontinuierlich fortgesetzt von primärem Krebs des Duodenums aus. Der Krebs

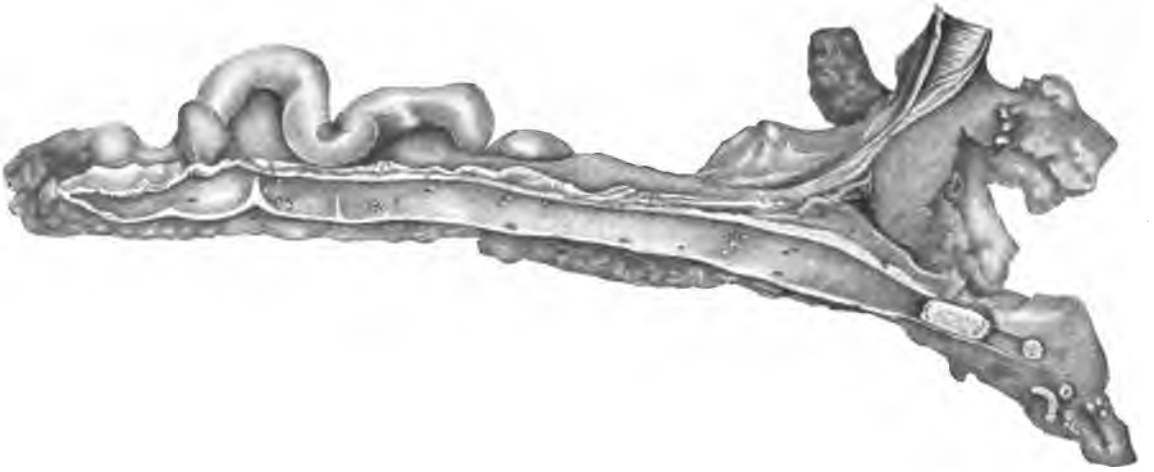

Fig. 32.
Atrophie des Pankreas — ohne Diabetes.
Steinbildung im erweiterten ductus Wirsungianus. $^2/_3$ der natürl. Grösse. (Nach Hansemann, Zeitschrift für klin. Medizin. B. 26.)

beschränkt sich häufig auf den Kopf der Drüse. In der Mehrzahl der Fälle kommt es zu Stenose des Ductus choledochus und zu Ikterus.

Sarkom ist sehr selten, häufiger sekundär als primär.

Tuberkulose des Pankreas ist ebenfalls selten; entweder als Miliartuberkulose bei allgemeiner Miliartuberkulose, hie und da fortgesetzt von der Umgebung, namentlich ausgehend von tuberkulös erkrankten retroperitonealen Lymphdrüsen.

Cysten des Pankreas sind ebenfalls selten; meist handelt es sich um Retentionscysten (Ranula pancreatica); oder die Cysten entwickeln sich im Anschluss an interstitielle Pankreatitis.

Atrophie des Pankreas hie und da bei alten und marantischen Individuen; öfters bei Diabetes mellitus beobachtet. Bei entzündlicher Atrophie ist die Drüse schlaff, etwas dunkel verfärbt, die Läppchen verkleinert, von Bindegewebszügen durchsetzt. Während die normale Drüse ein Gewicht von 80 bis 100 g zeigt, beträgt dasselbe bei Atrophie nur die Hälfte (Fig. 32).

Nekrose des Pankreas entsteht öfters aus Blutungen, aus entzündlichen Prozessen. Eine besondere Form ist die sogenannte *Fettnekrose:* multiple, meist bis hanfkorngrosse, trübe, weissliche Herde mit oder ohne zentrale Erweichung, mit sekundärer Blutung; die multiple Fettnekrose im Pankreas und dessen Umgebung findet sich öfters gleichzeitig mit verschiedenen Formen der Pankreatitis besonders bei Potatoren und fettleibigen Individuen.

In Betreff *des Verhaltens der Pankreas-Erkrankungen zum Diabetes* ist zu bemerken, dass hochgradige Zerstörung des Pankreas und diffuse Erkrankungen der Drüse meist mit Diabetes einhergehen. Die Pankreas-Affektionen, die gewissen Formen des Diabetes zu grunde liegen, sind mannigfaltig: entzündliche Atrophie, Atrophie durch Verstopfung des Ausführungsganges, durch Druck,

Cystenbildung, nekrotische Prozesse, Neubildungen. Im allgemeinen beobachtet man bei $^2/_3$ aller Pankreas-Erkrankungen Diabetes, bei $^1/_3$ Fehlen desselben. In manchen Fällen, wenn das Pankreas nur wenig verändert ist, dürften funktionelle Störungen des Pankreas den Diabetes verursachen.

Steine und Konkremente in den Ausführungsgängen führen zu Verschluss derselben, sekundär zu Atrophie und Cystenbildung in der Drüse (Fig. 32).

Alphabetisches Register der Tafeln und Figuren.

Abdominal-Typhus	Taf. 46 u. 46 a.
Abscess, para- und retropharyngealer	„ 34.
Adeno-Carcinom der Leber	„ 53.
Adenom der Schilddrüse	„ 18.
Adipositas cordis	„ 2 b.
Amyloid-Milz	„ 16 b.
Aneurysma der Aorta ascendens	Fig. 5 S. 44.
„ embolisches der Abdominal-Aorta	„ 6 S. 46.
„ der Aorta ascendens, sackförmiges	Taf. 8
„ der Brustaorta	„ 10/11.
„ der Arteria basilaris	„ 12.
Angiom, arterielles des Kopfes	Fig. 8 S. 54.
Anthracosis der Lunge	Taf. 25 b.
Appendicitis, ulceröse und perforative	„ 47 a.
Atheromatose der Brustaorta	„ 8, 8 a u. 9.
Arteriosklerose, periphere	„ 9 a.
Atrophie des Herzens, braune	„ 3.
„ des Pankreas	Fig. 32 S. 215.
Bergmannslunge	Taf. 25 b.
Bronchiektasie	„ 22 u. 27 a.
Carcinom der Leber	Taf. 60.
„ des Magens	„ 39.
„ der Speiseröhre	„ 35.
„ des Pankreas	Fig. 31 S. 213.
„ der Pleura	„ 32.
Chalicosis der Lunge	„ 25 c.
Chylangiom des Darms	Fig. 28 S. 177.
Colitis, nekrosierende und ulceröse	Taf. 44.
Cor adiposum	„ 2 b.
Croup des Kehlkopfs und der Trachea	„ 19.

Darm-Incarceration durch Pseudoligament	Fig. 29 S. 185.
Degeneration, fettige des Herzens	Taf. 2 a.
Dilatation des Herzens	Fig. 1 a. S. 8
Diphtherie des Kehlkopfs	Taf. 19.
„ der Tonsillen, brandige	„ 33.
„ der Luftröhre	„ 19.
Dysenterie, mercurielle	„ 43.
Eisenlunge, rote	Taf. 25 a.
Endaortitis der aufsteigenden Aorta	„ 8 a.
Endocarditis, chronische fibröse der Mitralis	„ 6.
„ chronische fibrös-kalkige der Aortaklappen	„ 7.
„ maligne, mykotische der Mitralis	„ 4.
„ recurrens der Aortaklappen	„ 5 a.
„ „ ulcerosa	„ 4 a.
„ verrucosa der Mitralis	„ 3 b.
Enteritis, diphtheroide nekrosierende	„ 42.
„ mercurialis	„ 43.
„ follicularis	„ 41.
„ pigmentosa chronica	„ 40.
„ ulcerosa	„ 44.
Enteroptose	Fig. 30 S. 193.
Fett- und Stauungsleber	Taf. 52a.
Gallenstein im ductus choledochus	Taf. 51.
Gallertkrebs des Magens	„ 39.
Gastro-Enteroptose	Fig. 30 S. 193.
Glottisödem, entzündliches	Taf. 21.
Gummata der Leber	„ 58.
Herz, braune Atrophie	Taf. 3.
„ Dilatation des rechten Ventrikels	Fig. 2 S. 12.
„ normales	„ 1 b. S. 9.
„ -Ruptur	Taf. 3 a.
„ Thrombose	„ 5 b.
„ „	Fig. 4 S. 31.
„ schwielige Myocarditis	„ 3 S. 14.
„ Adipositas	Taf. 2 b.
„ Verfettung	„ 2 a.
„ diffuse Hypertrophie (Bierherz)	Fig. 1 a. S. 8.
„ Hypertrophie und Dilatation des rechten Ventrikels	„ 2 S. 12.
Hygrome des Nackens, kongenitale	„ 10 S. 56.

Icterus viridis (chronicus) . . . . . Taf. 53.
Ileo-Typhus . . . . . „ 46a.
Incarceration des Dünndarms . . . . Fig. 29 S. 185.
Infarkte der Milz, embolische . . . Taf. 15.

Kachexia strumipriva . . . . . Fig. 11 S. 73.
Kehlkopf-Tuberkulose . . . . . Taf. 19a.
„ entzündliches Oedem . . . „ 21.
Kohlen-Lunge . . . . . „ 25b.
Kot-Konkremente aus dem Wurmfortsatz . . . . . „ 47b.
Krebs, siehe Carcinom . . . . . .
Kropf, Adenom der Schilddrüse . . . „ 18.
Kropf-Stenosen der Luftröhre . . . Fig. 13—23, S. 89.

Laryngitis crouposa . . . . . Taf. 19.
„ erysipelatosa . . . . . „ 21.
„ tuberculosa . . . . . „ 19a und 20.
Leber-Atrophie, akute gelbe . . . . „ 54.
„ -Carcinom . . . . . „ 60.
„ -Cirrhose, atrophische . . . . „ 55.
Lunge, Interstitielles Emphysem . . . „ 24.
Lungen-Cirrhose . . . . . „ 22.
Lymphangiom des Mundbodens . . . Fig. 9, S. 55.
Lymphdrüsen-Tuberkulose . . . . . Taf. 17, 19a, 49.

Magen-Carcinom . . . . . Taf. 39; Fig. 27, S. 157.
„ -Geschwür, rundes . . . . . Fig. 24, 25, S. 155.
„ „ geheiltes . . . . „ 26, S. 155.
„ hypostatische Hyperämie . . Taf. 36.
„ -Papillom . . . . . „ 37a.
„ -Polypen . . . . . „ 37.
„ -Tuberkulose . . . . . „ 38.
„ ulceröse toxische Gastritis . . „ 34a.
Miliartuberkulose, acute der Leber . „ 56.
„ „ der Lunge . „ 28b.
Milz, chronische Stauung (cyanotische Induration) . . . . . „ 15.
„ leukämische Schwellung . . . „ 14.
„ -Tuberkulose . . . . . „ 16a.
„ speckige Entartung . . . . . „ 16b.
Muskatnussleber, fettig infiltrierte . . „ 52b.
Myocarditis, schwielige . . . . . Fig. 3, S. 14.

Narbe, sternförmige des Magens . . Fig. 26, S. 155.
Nekrose des Ringknorpels . . . . . Taf. 20.

Oesophagus-Carcinom . . . . . Taf. 35.
„ nekrosierende toxische Entzündung . . . . . „ 34a.

Pankreas-Carcinom	Fig. 31, S. 213.
„ -Atrophie	„ 32, S. 215.
Pericarditis, sero-fibrinöse und hämorrhagische	Taf. 1.
Pleuritis, akute tuberkulöse	„ 31.
„ krebsige bei Magen-Carcinom	„ 32.
Pneumonie, croupöse (rote Hepatisation)	„ 26.
„ „ (graue „)	„ 27.
„ „ (verschleppte Lösung)	„ 27 a.
„ katarrhalische nach Masern	„ 27 b.
Rachenwand-Abscess	Taf. 34.
Rankenangiom des Kopfes, arterielles	Fig. 8, S. 54.
Rhinolith	„ 12, S. 81.
Ruhr, sporadische	Taf. 44.
Schilddrüse, Adenom derselben . . .	Taf. 18.
Schleimhaut-Polypen des Magens . .	„ 37.
Scrofulose der Lymphdrüsen, tuberkulöse	„ 17.
Siderosis der Lunge	„ 25 a.
Sklerose der Aorta und der Aortaklappen	„ 8.
„ der peripheren Arterien . .	„ 9 a.
Speckmilz	„ 16 b.
Spitzentuberkulose der Lunge . . .	„ 27 c; 28 a.
Stauungs-Leber bei chronischer Phthise	„ 52 a.
„ „ bei Vitium cordis . .	„ 52 b.
Stauungs-Lunge, chronische	„ 23.
„ -Milz, cyanotische Induration	„ 15.
Steinstaub-Lunge	„ 25 c.
Struma	„ 18.
Syphilis der Leber (grobgelappte Leber)	„ 57.
„ „ „ (Gummata)	„ 58.
„ „ „ beim Neugeborenen	„ 59.
Thrombose, marantische, des linken Herzventrikels .	Taf. 5 b.
„ „ der Uterinvenen	„ 13.
„ „ beider Ventrikel	Fig. 4, S. 31.
Tonsillen-Diphtherie, brandige . . .	Taf. 33.
Trachea, Kropfstenosen derselben . .	Fig. 13—23, S. 89.
Tuberkulose des Bauchfells, herdförmige	Taf. 48.
„ „ „ subakute und subchronische . .	„ 50.
„ „ Darms	„ 45.
„ der Halsdrüsen, käsige . .	„ 17.
„ des Kehlkopfs	„ 19 a; 20.
„ der Lunge, akute, miliare	„ 28 b.
„ „ „ subakute und chronische .	„ 30.

Tuberkulose der Lunge, subakute und käsige . . Taf. 29.
„ „ „ subacute infantile . . „ 29a.
„ der Lungenspitze . . . . „ 27c; 28a.
„ „ intrathoracischen Lymphdrüsen . . „ 17.
„ „ mesaraischen Lymphdrüsen . . . . . „ 49.
„ des Magens . . . . . „ 38.
„ der Milz, disseminierte . . „ 16a.
Typhus abdominalis . . . . . „ 46; 46a.

Ulcus rotundum pepticum des Magens Fig. 24 u. 25, S. 155.

Varicen des Unterschenkels . . . . Fig. 7, S. 49.

Verlag von J. F. LEHMANN in MÜNCHEN.

Lehmann's medicinische Handatlanten,

nebst kurzgefassten Lehrbüchern.

Herausgegeben von

Prof. Dr. **O. Bollinger**, Dr. **G. Brühl**, Doz. Dr. **H. Dürck**, Dr. E. **Golebiewski**, Dr. **L. Grünwald**, Prof. Dr. **O. Haab**, Prof. Dr. **H. Helferich**, Prof. Dr. **A. Hoffa**, † Prof. Dr. **E. von Hofmann**, Prof. Dr. **Chr. Jakob**, Prof. Dr. **K. B. Lehmann**, Doz. Dr. **Lüning**, Doz. Dr. **G. Marwedel**, Prof. Dr. **Mracek**, Dr. **R. Neumann**, Dozent Dr. **O. Schäffer**, Doz. Dr. **Schulthess**, Prof. Dr. **Schultze**, Doz. Dr. **J. Sobotta**, Doz. Dr. **W. Weygandt**, Doz. Dr. **O. Zuckerkandl**, u. a. m.

Bücher von hohem wissenschaftlichem Werte, in bester Ausstattung, zu billigem Preise.

Urteile der Presse:

Therapeutische Monatshefte.

Es ist entschieden als ein glücklicher Gedanke des Verlegers zu bezeichnen, das, was in der Medizin bildlich darzustellen ist, in Form von Handatlanten zu bringen, die infolge ihres ausserordentlich niedrigen Preises jedermann leicht zugänglich sind.

Medico.

Es ist als verdienstvolles Unternehmen der Lehmann'schen Verlagsbuchhandlung zu bezeichnen, dass sie in einer Serie von gut ausgeführten und doch billigen Handatlanten einen Ersatz für die, dem grossen Kreise der Interessenten, wegen der meist sehr erheblichen Anschaffungskosten kaum zugänglichen grösseren Werke, geschaffen hat. Denn bildliche Darstellungen sind für das Verständnis ein kaum zu entbehrendes Hilfsmittel.

Wiener medicinische Wochenschrift.

Sowohl der praktische Arzt als der Student empfinden gewiss vielfach das Bedürfnis, die Schilderung des Krankheitsbildes durch gute, bildliche Darstellung ergänzt zu sehen. Diesem allgemeinen Bedürfnisse entsprechen die bisherigen Atlanten und Bildwerke wegen ihrer sehr erheblichen Anschaffungskosten nicht. Das Unternehmen des Verlegers verdient daher alle Anerkennung. Ist es doch selbst bei eifrigem Studium kaum möglich, aus der wörtlichen Beschreibung der Krankheitsbilder sich allein eine klare Vorstellung von den krankhaften Veränderungen zu machen. Der Verleger ist somit zu der gewiss guten Idee zu beglückwünschen, ebenso glücklich war die Wahl der Fachmänner, unter deren Aegide die bisherigen Atlanten erschienen sind.

Verlag von J. F. LEHMANN in MÜNCHEN.

Band I:

Atlas und Grundriss der
Lehre vom Geburtsakt und der operativen Geburtshilfe

von **Dr. O. Schäffer,** Privatdozent an der Universität Heidelberg.

Mit 16 bunten Tafeln nach Originalen von Maler **A. Schmitson** und 139 Abbildungen

V. erweiterte Aufl. Preis eleg. geb. M. 8.—.

Die Wiener medizinische Wochenschrift schreibt: . . . Die kurzen Bemerkungen zu jedem Bilde geben im Verein mit demselben eine der anschaulichsten Darstellungen d. Geburtsaktes, die wir in der Fachliteratur kennen.

Band II:

Geburtshilfliche Diagnostik und Therapie.

Mit 160 meist farbigen Abbildungen auf Tafeln nach Originalen von den Malern A. Schmitson und C. Krapf und zahlreichen Text-Illustrationen.

II. vollst. umgearb. u. erw. Aufl.

Preis eleg. geb. M. 12.—.

Band III:

Handatlas und Grundriss der Gynäkologie.

Mit 90 farbigen Tafeln, 65 Text-Illustrationen und reichem Text.

II. vollständig umgearbeitete und erweiterte Auflage.

Preis eleg. geb. M. 14.—.

Von Dr. **O. Schäffer,** Privatdozent an der Universität Heidelberg.

Prof. **Fritsch, Bonn** schreibt: (Centralblatt f. Gynäkologie 1895. Nr. 39.)

Als Gegengewicht gegen die quantitative Vermehrung des Lernstoffes hat man vielfach die Lehrmittel verbessert. Es sind kurze Kompendien, instruktive Abbildungen eingeführt.

Diese Tendenz verfolgen auch die bei Lehmann erschienenen Atlanten. Einer der besten ist jedenfalls der von S. Ich möchte den Studenten mehr diesen Atlas als eines der modernen Kompendien empfehlen. Alle Zeichnungen sind einfach, übersichtlich und jedenfalls so hergestellt, dass der Lernende auf den ersten Blick das sieht, was er sehen soll. Es wäre sehr zu wünschen, dass diese Atlanten von den Lehrern überall warm empfohlen würden.

Verlag von J. F. LEHMANN in MÜNCHEN.

Lehmann's medic. Hand-Atlanten.

Band IV:

Atlas der Krankheiten der Mundhöhle, des Rachens und der Nase.

In 69 meist farbigen Bildern auf Tafeln und erklärendem Text von

Dr. L. Grünwald.

Preis eleg. geb. ℳ 6.—.

Der Atlas beabsichtigt, eine Schule der semiotischen Diagnostik zu geben. Daher sind die Bilder derart bearbeitet, dass die einfache Schilderung der aus denselben ersichtlichen Befunde dem Beschauer die Möglichkeit einer Diagnose bieten soll. Dem entsprechend ist auch der Text nichts weiter, als die Verzeichnung dieser Befunde ergänzt, wo notwendig, durch anamnestische u. s. w. Daten. Wenn demnach die Bilder dem Praktiker bei der Diagnosenstellung behilflich sein können, lehrt anderseits der Text den Anfänger, wie er einen Befund zu erheben und zu deuten hat.

Von den Krankheiten der Mund- und Rachenhöhle sind die praktisch wichtigen sämtlich dargestellt, wobei noch eine Anzahl seltenerer Krankheiten nicht vergessen ist. Die Bilder stellen möglichst Typen der betreffenden Krankheiten im Anschluss an einzelne beobachtete Fälle dar.

Band V.

Atlas und Grundriss der

Hautkrankheiten

mit 65 farbigen Tafeln nach Originalaquarellen des Malers Arthur Schmitson und zahlreichen schwarzen Abbildungen von **Prof. Dr. Franz Mracek in Wien.**

Preis eleg. geb. Mk. 14.—

Dieser Band, die Frucht jahrelanger wissenschaftlicher und künstlerischer Arbeit enthält neben 65 farbigen Tafeln von ganz hervorragender Schönheit noch zahlreiche schwarze Abbildungen, und einen reichen, das gesamte Gebiet der Dermatologie umfassenden Text. Die Abbildungen sind durchwegs Originalaufnahmen nach dem lebenden Materiale der Mracek'schen Klinik, und die Ausführung der Tafeln übertrifft die Abbildungen aller, selbst der teuersten bisher erschienenen dermatologischen Atlanten.

Verlag von J. F. LEHMANN in MÜNCHEN.

Lehmann's medic. Handatlanten.

Band VI:

Atlas der Syphilis

und der

venerischen Krankheiten

mit einem

Grundriss der Pathologie und Therapie derselben

mit 71 farbigen Tafeln nach Originalaquarellen

von Maler A. SCHMITSON und 16 schwarzen Abbildungen

von

Professor Dr. **Franz Mracek** in Wien.

Preis des starken Bandes eleg. geb. Mk. 14.—

Nach dem einstimmigen Urteile der zahlreichen Autoritäten, denen die Originale zu diesem Werke vorlagen, übertrifft dasselbe an Schönheit alles, was auf diesem Gebiete nicht nur in Deutschland, sondern in der gesamten Weltliteratur geschaffen wurde.

Die **Ungarische medicinische Presse** Nr. 41 vom 19. XI. 1897 schreibt:

„Es wird wohl genügen den Titel dieses Werkes niederzuschreiben den Autor und Verleger zu nennen, um in den weitesten Kreisen lebhaftes Interesse für dasselbe zu erregen. Bei der Besprechung des Werkes hört eigentlich jede Kritik auf und die beschreibende Schilderung tritt in ihr Recht. Mit dieser Bemerkung wollen wir aber unsere Schwäche eingestehen und die Unmöglichkeit anerkennen, die durchaus lehrreichen, frappant schönen und naturgetreuen Abbildungen durch Beschreibung vor den Augen der Leser auch nur annähernd begreiflich zu machen. Alles, was die bunten und zahlreichen syphilitischen Erkrankungsformen Lehrreiches nur bieten können, ist in diesem schönen Werke klassisch dargestellt, in einem leicht fassbaren System gruppiert. Die meisterhafte Hand des Malers spricht klar und decidiert zu dem Studierenden, so dass man durch diese Tafeln thatsächlich all das spielend erlernen kann, was man sich sonst auf diesem Gebiete nur durch viel Mühe, Zeit und Erfahrung anzueignen im stande wäre. Um alles zu sehen, was man sehen muss, dient noch der erläuternde Text über Syphilis, aus welchem nicht nur der heutige Stand der Lehre, sondern gleichzeitig auch eine rationelle Therapie herauszulesen ist.“ N.

Verlag von J. F. LEHMANN in MÜNCHEN.

Lehmann's medic. Handatlanten.

Band VII:

Atlas und Grundriss

der

Ophthalmoscopie u. ophthalmoscop. Diagnostik.

Mit 149 farbigen und 7 schwarzen Abbildungen.

Von Professor **Dr. O. Haab**, Direktor der Augenklinik in Zürich.

III. stark vermehrte Auflage.

Preis eleg. geb. **M. 10.—.**

Urteile der Presse:

Schmidt's Jahrbücher 1895, S. 211: Endlich wieder einmal ein Buch, das für den praktischen Arzt von wirklichem, dauerndem Nutzen, *für den im Ophthalmoscopieren auch nur einigermassen Geübten geradezu ein Bedürfnis ist. Das Buch enthält im I. Teil eine kurze vortreffliche Anleitung zur Untersuchung mit dem Augenspiegel. Was der Mediciner wissen muss und was er sich auch merken kann, das ist alles in diesen praktischen Regeln zusammengestellt. Der II. Teil enthält auf 64 Tafeln die Abbildungen des Augenhintergrundes in normalem Zustande und bei den verschiedenen Krankheiten. Es sind nicht seltene Fälle berücksichtigt, sondern die Formen von Augenerkrankungen, die am häufigsten und unter wechselndem Bilde vorkommen. Der grossen Erfahrung Haab's und seiner bekannten grossen Geschicklichkeit im Zeichnen ist es zu danken, dass ein mit besonderen Schwierigkeiten verbundener Atlas in dem vorliegenden Werke in geradezu vorzüglicher Weise zu stande kam.*

(Lamhofer, Leipzig.)

Die neue (3.) Auflage wurde durch eine grosse Zahl neuer Bilder vermehrt und auch in Bezug auf den Text wesentlich erweitert und verbessert.

Correspondenzblatt f. schweiz. Aerzte: *Ein prächtiges Werk. Die mit grosser Naturtreue wiedergegebenen Bilder des kranken und gesunden Augenhintergrundes bilden eine vorzügliche Studie für den ophthalmologischen Unterricht sowohl als für die ophthalmologische Diagnose in der Praxis.*

Eine vorzügliche Ergänzung zu diesem Atlas bildet das:

Skizzenbuch

zur Einzeichnung von Augenspiegel-Bildern.

Von Professor **Dr. O. Haab,**

Professor an der Universität und Direktor der Augenklinik in Zürich.

Preis in Mappe **M. 3.—.**

II. Auflage.

Jeder Käufer des Haab'schen Atlas' wird auch gern das Skizzenbuch erwerben, da er in diesem mit geringer Mühe alle Fälle, die er in seiner Praxis zu untersuchen hat, naturgetreu darstellen kann.

Verlag von J. F. LEHMANN in MÜNCHEN.

Lehmann's med. Handatlanten.

Band VIII.

Atlas und Grundriss der traumatischen

Frakturen und Luxationen

mit 200 farbigen und 110 schwarzen Abbildungen nach Originalzeichnungen von Maler Bruno Keilitz

von **Professor Dr. H. Helferich in Kiel.**

Preis eleg. geb. **Mk. 12.—.**

Fünfte vollständig umgearbeitete Auflage.

Auf 68 farbigen Tafeln werden sämtliche Frakturen und Luxationen, die für den Studierenden und Arzt von praktischer Bedeutung sind, in mustergiltiger Weise zur Darstellung gebracht. Jeder Tafel steht ein erklärender Text gegenüber, aus dem alles Nähere über die anat. Verhältnisse, Diagnose und Therapie ersichtlich ist.

Ausserdem enthält der Band ein vollständiges Compendium der Lehre von den traum. Frakturen und Luxationen. Wie bei den Bildern, so ist auch im Texte das Hauptgewicht auf die Schilderung des praktisch Wichtigen gelegt, während Seltenheiten nur ganz kurz behandelt werden.

Zur Vorbereitung für das Examen ist das Buch vorzüglich geeignet. Der Preis ist in Anbetracht der prächtigen, in Farbendruck ausgeführten Bilder ein ganz aussergewöhnlich niedriger.

Professor Dr. Klaussner schreibt: „Die Auswahl der Abbildungen ist eine vortreffliche, ihre Wiedergabe eine ausgezeichnete. Neben dem Bilde, wie es der Lebende nach der Verletzung bietet, finden sich die betreffenden Knochen- oder Gelenkpräparate, sowie eine besonders lehrreiche Darstellung der wichtigsten, jeweils zu berücksichtigenden topographisch-anatomischen Verhältnisse.

Im Texte sind die häufiger vorkommenden, den Arzt besonders interessierenden Knochenbrüche und Verrenkungen in ihrer diagnostischen und auch therapeutischen Beziehung eingehender, seltenere Formen kürzer erörtert. Die Absicht des Verfassers, *„den Studierenden die Einführung in das wichtige Gebiet der Lehre von den Frakturen und Luxationen zu erleichtern und Aerzten in der Praxis ein brauchbarer Ratgeber zu sein“*, ist als vorzüglich gelungen zu bezeichnen.

Der Verleger liess es sich angelegen sein, das Beste zu liefern; das Kolorit der Tafeln ist schön, der Druck übersichtlich, die Ausstattung nübsch, der Preis ein mässiger.

Referent zweifelt nicht, dass der Wunsch des Verfassers, es möge das Buch einigen Nutzen stiften, sich vollauf erfüllen wird.“

Verlag von J. F. LEHMANN in München.

Lehmann's medicin. Handatlanten.

Band IX.

ATLAS
des gesunden u. kranken Nervensystems

nebst Grundriss der Anatomie, Pathologie und Therapie desselben

von

Professor Dr. Christfried Jakob,

Vorstand d. patholog. Institutes f. Gehirn- u. Geisteskrankheiten a. d. Universität Buenos-Ayres,
s. Z. I. Assistent der medizin. Klinik in Erlangen.

Mit einer Vorrede von *Prof. Dr. Ad. v. Strümpell*, Direktor der medicin. Klinik in Erlangen.

II. vollständig umgearbeitete Auflage.

Mit 105 farbigen und 120 schwarzen Abbildungen sowie 284 Seiten Text und zahlreichen Textillustrationen.

Preis eleg. geb. **Mk. 14.—**

Prof. Dr. Ad. von Strümpell schreibt in seiner Vorrede zu dem vorliegenden Bande: Jeder unbefangene Beurteiler wird, wie ich glaube, gleich mir den Eindruck gewinnen, dass die Abbildungen alles leisten, was man von ihnen erwarten darf. Sie geben die thatsächlichen Verhältnisse in deutlicher und anschaulicher Weise wieder und berücksichtigen in grosser Vollkommenheit fast alle die zahlreichen und wichtigen Ergebnisse, zu denen das Studium des Nervensystems in den letzten Jahrzehnten geführt hat. Dem Studierenden sowie dem mit diesem Zweige der medicinischen Wissenschaft noch nicht näher vertrauten praktischen Arzt, ist somit die Gelegenheit geboten, sich mit Hilfe des vorliegenden Atlasses verhältnismässig leicht ein klares Bild von dem jetzigen Standpunkte der gesamten Neurologie zu machen.

Verlag von J. F. LEHMANN in MÜNCHEN.

Lehmann's medicinische Handatlanten.

Band XIII.

Atlas und Grundriss
der
Verbandlehre.

Mit 220 Abbildungen auf 128 Tafeln nach Originalzeichnungen von Maler Johann Fink

von

Professor Dr. A. Hoffa in Würzburg.

8 Bogen Text. Preis elegant geb. Mk. 7.—.

Dieses Werk verbindet den höchsten praktischen Wert mit vornehmster, künstlerischer Ausstattung. Das grosse Ansehen des Autors allein bürgt schon dafür, dass dieses instruktive Buch, das die Bedürfnisse des Arztes, ebenso wie das für den Studierenden Nötige berücksichtigt, sich bald bei allen Interessenten Eingang verschafft haben wird. Die Abbildungen sind durchwegs nach Fällen aus der Würzburger Klinik des Autors in prächtigen Originalzeichnungen durch Herrn Maler Fink wiedergegeben worden.

Verlag von J. F. LEHMANN in MÜNCHEN.

Lehmann's medicin. Hand-Atlanten.

Band XIV:

Atlas und Grundriss der Kehlkopf-Krankheiten.

Mit 48 farbigen Tafeln und zahlreichen Textillustrationen nach Originalaquarellen des Malers Bruno Keilitz

von **Dr. LUDWIG GRÜNWALD** in **München.**

Preis elegant geb. Mk. 8.—.

Dem oft und gerade im Kreise der praktischen Aerzte und Studierenden geäusserten Bedürfnisse nach einem farbig illustrierten Lehrbuch der Kehlkopfkrankheiten, das in knapper Form das anschauliche Bild mit der im Text gegebenen Erläuterung verbindet, entspricht das vorliegende Werk des bekannten Münchener Laryngologen. Weit über hundert praktisch wertvolle Krankheitsfälle und 30 mikroskopische Präparate, nach Naturaufnahmen des Malers Bruno Keilitz, sind auf den 48 Volltafeln in hervorragender Weise wiedergegeben, und der Text, welcher sich in Form semiotischer Diagnose an diese Bilder anschliesst, gehört zu dem Instruktivsten, was je über dieses Gebiet geschrieben wurde.

Band XV:

Atlas der klinischen Untersuchungsmethoden

nebst

Grundriss der klinischen Diagnostik und der speziellen Pathologie und Therapie der inneren Krankheiten

von **Prof. Dr. Christfr. Jakob,**

s. Z. I. Assistent der medizinischen Klinik in Erlangen.

Mit 182 farbigen Abbild. auf 68 Tafeln und 250 Seiten Text mit 64 Textabbildungen.

Preis eleg. geb. Mk. 10.—.

Dieser Band bietet für **jeden praktischen Arzt und für jeden Studenten ein geradezu unentbehrliches Vademecum.**

Neben einem vorzüglichen Altas der klinischen Mikroskopie sind in dem Bande die **Untersuchungsbefunde aller inneren Krankheiten** in instruktivster Weise in 50 vielfarbigen schematischen Bildern zur Darstellung gebracht. Nach dem Urteil eines der hervorragendsten Kliniker ist das Werk für den Studierenden ein Lehrmittel von unschätzbarem Werte, für den praktischen Arzt ein Repertorium, in dem er sich sofort orientieren kann und das ihm in der täglichen Praxis vorzügliche Dienste leistet.

Verlag von J. F. LEHMANN in MÜNCHEN.

Lehmann's medic. Hand-Atlanten.

Band XVI:

Atlas und Grundriss

der

chirurgischen Operationslehre

von

Dr. Otto Zuckerkandl

Privatdozent an der Universität Wien.

40 farb. Tafeln nach Originalaquarellen des Malers **Bruno Keilitz.**

Zirka 250 schwarze Abbildungen, 27 Bogen Text.

II. vielfach erweiterte Auflage.

Preis eleg. geb. ca. Mk. 10.—.

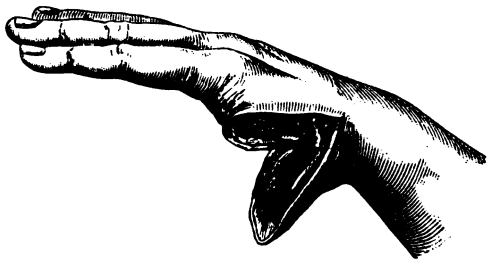

Geheimrat Prof. Dr. **Helferich** schreibt in der M. M. W. Nr. 45 vom 9. XI. 1897:

Der vorliegende stattliche Band enthält 24 farbige Tafeln und 217 Abbildungen im Text bei 400 Seiten Text. Auf 41 Seiten mit einer Tafel (Darmnaht) und 38 Textbildern wird zunächst im allgemeinen die Durchtrennung und die Wiedervereinigung der Gewebe zur Darstellung gebracht. Auf Seite 42 bis 400 wird die spezielle Operationslehre (Extremitäten, Kopf und Hals, Rumpf und Becken) dargestellt.

Das Werk wird den Anfängern das Studium und Verständnis der z. T. recht schwierigen Kapitel in hohem Grade erleichtern. Es existiert unseres Wissens kaum ein Werk, welches mit so zahlreichen und vorzüglichen Abbildungen ausgestattet und mit so bündig klarem Text, den neuesten Fortschritten Rechnung tragend, im ganzen zur Einführung wie zur Fortbildung in der operativen Chirurgie so gut geeignet wäre, wie das vorliegende. Der Erfahrenere wird sich freuen, manches speziell nach der Technik und Anschauung der Wiener Schule dargestellt zu finden. Die Abbildungen sind zum grössten Teil vorzüglich und fast auf den ersten Blick klar und verständlich. Nur einige wenige sind weniger klar und eventuell bei einer zweiten Auflage zu erneuern. Dass eine solche nicht lange auf sich warten lassen wird, darf bei der vielseitigen Brauchbarkeit des Werkes erwartet werden.

Verlag von J. F. LEHMANN in MÜNCHEN.

Lehmann's medic. Handatlanten.

Band XVII.

ATLAS

der

gerichtlichen Medicin

nach Originalen von Maler **A. Schmitson**

mit erläuterndem Text

von

Hofrat Professor Dr. E. Ritter von Hofmann,

Direktor des gerichtlich medizin. Instituts in Wien.

Mit 56 farbigen Tafeln und 193 schwarzen Abbildungen.

Preis eleg. geb. **M. 15.—.**

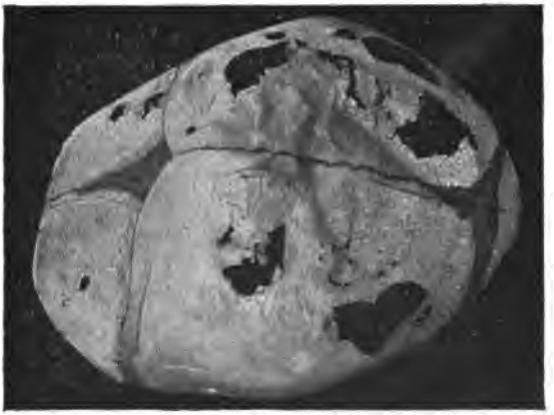

Friedreich's Blätter für gerichtl. Medizin, 1897, Heft VI: Eine äusserst wertvolle und willkommene Ergänzung nicht nur zu Hofmann's Lehrbuch der gerichtlichen Medizin, sondern überhaupt zu jedem Lehrbuche dieser Disciplin bildet der eben erwähnte Atlas. Er ist einer der gelungensten Bände der Lehmann'schen Sammlung sowohl hinsichtlich der farbigen als auch der schwarzen Abbildungen. Die Auswahl der Abbildungen ist eine äusserst glückliche. Dieselben sind durchaus Originalen und entweder frischen Fällen oder Museumspräparaten entnommen. Der Studierende wie der praktische Arzt ist durch das Buch in den Stand gesetzt, sich über die wichtigsten gerichtlich-medizinischen Vorkommnisse im Bilde zu informieren. Der mässige Preis von 15 Mk. erleichtert die Anschaffung des vorzüglichen Buches.

Verlag von J. F. LEHMANN in MÜNCHEN.

Lehmann's medicin. Handatlanten.

Band XVIII.

Atlas und Grundriss

der

äusseren Erkrankungen des Auges.



Von

Prof. Dr. O. Haab,
Direktor d. Augenklinik in Zürich.

Mit 67 farb. Abbildungen auf 40 Taf., zahlreichen Textillustrationen und 16 Bogen Text.

Preis eleg. geb.
M. 10.—.

Dieses neue Werk des rühmlichst bekannten Züricher Ophthalmologen ist wie wenige geeignet, ein wahres Handbuch in der Bücherei eines jeden praktischen Arztes zu werden. Der gleiche, so hervorragend lehrhafte Vortrag, wie er in der Ophthalmoskopie (Atlas; Bd. VII) desselben Autors bewundert wurde, und diesem Werke zu einem ausserordentlichen Erfolge verhalf, ist auch eine glänzende Eigenschaft dieses neuen Buches. Die oft so komplizierten Verhältnisse der Erkrankungen des äusseren Auges sind wohl noch nie klarer und fasslicher veranschaulicht worden, als in dem vorliegenden Werke, in welchem die bildliche mit der verbalen Darstellung sich in schönster Weise ergänzen.

Der Preis des Buches ist mit Hinblick auf das Gebotene ein auffallend niedriger.

Verlag von J. F. LEHMANN in MÜNCHEN.

Lehmann's medicin. Handatlanten.

Band XIX:

Atlas und Grundriss der Unfallheilkunde.

Mit 40 farbigen Tafeln, 143 Textabbildungen nach Aufnahmen von Maler Johann Fink und ca. 30 Bogen Text von **Dr. Ed. Golebiewski** in **Berlin.**

Preis eleg. geb. M. 15.—.

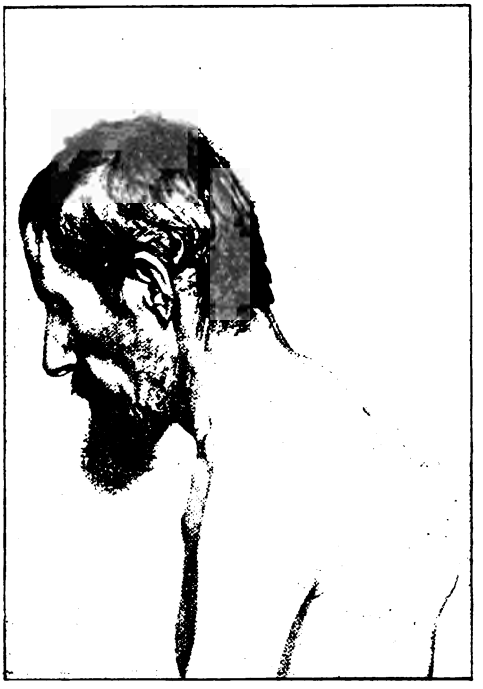

Dieses, in seiner Art ganz einzig dastehende Werk ist für jeden Arzt von tiefster Bedeutung nnd von ganz hervorragendem praktischem Werte. In unserer Zeit der Unfallversicherungen und Berufsgenossenschaften kommt ein Spezialwerk über dieses Gebiet einem wahrhaft lebhaften Bedürfnisse entgegen und, sowie an jeden praktischem Arzt immer wieder die Notwendigkeit herantritt, in Unfallangelegenheiten als Arzt, als Zeuge, als Sachverständiger u. s. w. zu fungieren, so wird auch jeder Arzt stets gern in diesem umfassenden Buche Rat und Anregung in allen einschlägigen Fällen suchen und finden. Von grösstem Interesse ist das Werk ferner für Berufsgenossenschaften, Bezirksärzte, Physici, Vertrauensärzte, Krankenkassen, Landes-Versicherungsämter, Schiedsgerichte, Unfallversicherungsgesellschaften u. s. w. u. s. w.

Verlag von J. F. LEHMANN in MÜNCHEN.

Geburtshilfliches Taschen- und Demonstrations-Phantom

nebst Erklärung

von **Dr. Arthur Müller**, ehemaliger I. Assistent der Frauenklinik und geburtshilflichen Poliklinik in München.

Kleine Ausgabe 1/3 natürl. Grösse: Preis Mk. 6.—. Grosse Ausgabe natürl. Grösse (für Demonstrationen in Kliniken etc.): Preis Mk. 12.—.

Dr. O. Schäffer's
Geburtshilfliches Phantom.

Becken aus Metallguss nebst Lederpuppe mit Spiral-Drahtgestell und Kopf aus weichem Gummi.

1/3 natürlicher Grösse.

Preis in Kistchen Mk. 20,—.

Zum ersten Male wird hier ein Phantom geliefert, das infolge seines billigen Preises und seiner vorzüglichen Verwendbarkeit allen Anforderungen entspricht und dem Studenten wie dem Praktiker das Studium ausserordentlich erleichtert. Vermittelst der elastischen Lederpuppe, die durch Gummibänder in jeder Stellung festgehalten werden kann, lassen sich alle beim Geburtsakt vorkommenden Lagen zur Darstellung bringen. Auch alle verschiedenen Schädelformen sind, da der Kopf aus weichem Gummi besteht, sehr gut bei der Durchführung durch das Becken hervorzubringen. Das Becken wird an die Tischplatte angeschraubt, sodass sich bequem arbeiten lässt. Als Text und Vorlagenwerk gilt: O. Schäffer, Atlas und Grundriss der Lehre vom Geburtsakt. 5. Auflage. (Verlag von J. F. Lehmann. Preis Mk 8.—.)

Geburtshülfliche Taschen-Phantome.

Von **Dr. K. Shibata.**

Mit einer Vorrede von **Professor Dr. Frz. v. Winckel.**

Vierte Auflage.

VI und 19 Seiten Text. Mit 8 Text-Illustrationen, zwei in allen Gelenken beweglichen Früchten und einem Becken. In Leinw. geb. Mk. 3.—.

Verlag von J. F. LEHMANN in MÜNCHEN.

Cursus der topographischen Anatomie

von **Dr. N. Rüdinger**, o. ö. Professor an der Universität München.
Vierte stark vermehrte Auflage.
Bearbeitet von **Dr. Wilh. Höfer**, Assist. d. chirurg. Klinik München.
Mit 80 zum Teil in Farben ausgeführten Abbildungen.
Preis broschiert Mk. 9.—, gebunden Mk. 10.—.

Das Original ist in 3 Farben ausgeführt.

Allg. medic. Centralzeitung: Der Verfasser des vorliegenden Buches hat einem wirklichen Bedürfnis abgeholfen, indem er den Studierenden und Aerzten ein aus der Praxis des Unterrichts hervorgegangenes Werk darbietet, das in verhältnismässig kurzem Raum alles Wesentliche klar und anschaulich zusammenfasst. Einen besonderen Schmuck des Buches bilden die zahlreichen, in moderner Manier und zum Teil farbig ausgeführten Abbildungen. Wir können das Werk allen Interessenten nicht dringend genug empfehlen.

Verlag von J. F. LEHMANN in MÜNCHEN.

Pathologische Anatomie.

Arbeiten aus dem patholog. Institut München. Herausg. von **Prof. Dr. O. Bollinger.** (Münchener medizinische Abhandlungen, I. Reihe.)

Heft 1: Die Kreuzotter, ihre Lebensweise, ihr Biss und ihre Verbreitung. Mit 1 Karte u. 4 Abbild. Von Dr. A. Banzer. *M.* 1.60

Heft 2: Ueber Lebensdauer und Todesursachen bei den Biergewerben. Ein Beitrag zur Aetiologie der Herzerkrankungen. Von Dr. J. Sendtner. 1891. 8°. 26 S. *M.* 1.—

Heft 3: Ueber Herzhypertrophie bei Schwangeren u. Wöchnerinnen. Von Dr. Max Dreysel. 1891. 8°. 31 S. *M.* 1.—

Heft 4: Ueber Gallensteinkrankheiten. — Ueber eine seltene Haargeschwulst im menschl. Magen. Prof. Dr. O. Bollinger. *M.* 1.—

Heft 5: Ein Fall von Pero- und Amelie. Mit 4 Abbildungen. Von Dr. E. Ibener. *M.* 1.—

Heft 6: Ein Beitrag zur Aetiologie der Pneumonie. Von Dr. Richard Sachs. 1891. 8°. 20 Seiten. *M.* 1.—

Heft 7: Ueber den Einfluss der Verdünnung u. der künstlich erzeugten Disposition auf die Wirkung des inhalierten tuberkulösen Giftes. Mit 1 Tafel. Von Dr. A. Preyss. 16 Seiten. *M.* 1.—

Heft 8: Zur Morphologie der Schilddrüse des Menschen. Von Dr. Karl Weibgen. 1891. 8°. 16 Seiten. *M.* 1.—

Heft 9: Ueber Beckenfrakturen. Mit 2 Abbildungen. Von Dr. Georg Michaelis. *M.* 1.—

Heft 10: Ueber das Vorkommen von Tuberkelbacillen ausserhalb des Körpers in Gefängnissen. Von Dr. A. Kusterman. *M.* 1.—

Heft 11: Münchens Tuberkulosenmortalität in den Jahren 1814 bis 1888. Von Dr. M. Weitemeyer. 1892. 8°. 20 Seiten. *M.* 1.—

Heft 12: Zur Kenntnis der Phosphor-Nekrose. Von Dr. Johannes Naumann. *M.* 1.—

Heft 13: Ueber die vikarierende Hypertrophie der Leber bei Leberechinococcus. Von Dr. M. Dürig. *M.* 1.—

Heft 14: Ueber Granuloma fungoides (Mykosis fungoides) der Haut. Von Dr. A. Völckers. Mit 2 Abb. 1893. 8°. 22 S. *M.* 1.—

Heft 15: Ueber Komplikationen bei der idiopatischen Herzvergrösserung. Von Dr. Georg Mohr. 1894. 8°. 35 S. *M.* 1.—

Heft 16: Ueber den Ursprung des Pigments in melanotischen Tumoren. Mit Abb. von Dr. Karl Joos. 1894. 8°. 44 S. *M.* 1.6

Arbeiten aus dem patholog. Institut in München. Herausg. von **Prof. Dr. O. Bollinger.** (Münchener medizinische Abhandlungen, I. Reihe.)

Heft 17: Beitrag zur Aetiologie d. Säuglingstuberkulose. Von Dr. Walter Kempner. *M.* 1.—

Heft 18: Ueber Heterotopien im Rückenmark. Von Dr. Harduin Heiden. *M.* 1.—

Heft 19: Zur Aetiologie der spontanen Hirnblutung im mittleren und jugendlichen Alter. Von Dr. O. Fleck 1894. 8°. 43 Seiten. *M.* 1.—

Heft 20: Beitrag z. Lehre v. d. Gewichten d. menschl. Organe. Von Dr. H. Junker, *M.* 1.—

Heft 21: Ueber die Schwindsuchtsterblichkeit in verschied. Städten Deutschlands nebst Bemerkungen über die Häufigkeit der Rindertuberkulose. 8°. Von Prof. Dr. Bollinger. 1895. 19 S. *M.* 1.—

Heft 22: Ueber sekundäre Veränderungen der Organe bei Rachendiphtherie. Von Dr. M. Katzenstein. *M.* 1.20

Heft 23: Ueber die Todesursachen bei kroupöser Pneumonie. Von Dr. Koschella. 8°. 1895. 32 S. Text. *M.* 1.—

Heft 24: Beitrag zur pathol. Anatomie der hypertroph. Lebercirrhose. Mit 2 Abbildungen. Von Dr. Burkhardt. *M.* 1.—

Heft 25: Zur Lehre von der Poliomyelitis. V. Dr. C. Schilling. *M.* 1.—

Heft 26: Eberle, Ein Fall von kombinierter Strangdegeneration des Rückenmarkes (Spastische Spinalparalyse). *M.* 1.—

Heft 27: Zur Kenntnis der reinen (nicht kompliz.) Rückenmarkserschütterung. E. patholog.-histolog. Untersuchung. Von Dr. Struppler. *M.* 1.—

Heft 28: Ein Fall von Kloakbildung bei geschlossener Blase u. Missbildung d. äussern Genitalien. Von Dr. Hans Merz. *M.* 1.—

Heft 29: Beitrag. z. Lehre von den Wirbelfrakturen. Von Dr. Wilh. Freiherr von Ebner. Mit 1 Abbild. 8°. 23. S. *M.* 1.—

Grundzüge der Hygiene

von **Dr. W. Prausnitz,**
Professor an der Universität Graz.

Für Studierende an Universitäten und technischen Hochschulen, Aerzte, Architekten und Ingenieure.

Vierte erweiterte und vermehrte Auflage.
Mit 524 Seiten Text und 211 Original-Abbildungen.
Preis broch. M. 7.—, geb. M. 8.—.

Verlag von J. F. LEHMANN in MÜNCHEN.

Stereoskopisch-photographischer Atlas
der
Pathol. Anatomie des Herzens
und der
grösseren Blutgefässe.
In 50 Lichtdrucktafeln nach Originalaufnahmen
von **Dr. G. Schmorl**
K. sächs. Medizinalrat u. Prosektor am Stadtkrankenhause in Dresden.

Preis mit Textbändchen in Klappkasten Mk. 15.—.

Stereoskope hiezu liefere ich in vorzüglicher Ausstattung für **Mk. 6.—.**

Dieser Atlas bringt die gesamte pathologische Anatomie des Herzens in ausgezeichneten stereoskopischen Photographien zur Darstellung. Die einzelnen Bilder wirken in einer Weise plastisch, dass das natürliche Präparat dadurch ersetzt erscheint.

Arbeiten aus dem pathol. Institute in München.
I. Band. Herausgegeben von Obermedizinalrat Prof. Dr. O. Bollinger. Mit 13 Textabbildungen auf 6 lith. Tafeln (umfasst Heft 1—18 der Arbeiten). *M.* **10.—.**

Bauer, Jos. u. O. Bollinger, Idiopathische Herzvergrösserungen. 1893. 8°. 103 S. Mit 2 lithographischen Tafeln. *M.* **5.—.**

Falk, D. G., Ueber die Beziehungen des Tabes dorsalis zum Syphilis M. 1 Tabelle. 8°. 1896. 45 S. *M.* **1.—.**

Huber, Bibliographie der klin. Helminthologie. 1895. 8°. 381 S. *M.* **10.—.**

Neumayer, Dr. Fr., Diphtheritis und Cellulartherapie. 1896. 12 S. broch. 1 Tafel. 8°. *M* **1.—.**

Schlossmann, Dr. A., Beiträge zur Kenntn. d. Rachitis. 1891. 31 S. 8°. *M.* **1.—.**

Wegele, Dr. C., Die atonische Magenerweiterung und ihre Behandlung. gr. 8°. 28 S. 1894. *M.* **1.—.**

Die typischen Operationen und ihre Uebung an der Leiche.
Kompendium der chirurgischen Operationslehre.
Sechste erweiterte Auflage.
Von Oberstabsarzt **Dr. E. Rotter.**
388 Seiten. Mit 116 Illustrationen. Eleg. geb. **M. 8.—.**

Verlag von J. F. LEHMANN in MÜNCHEN.

Lehmann's medicin. Handatlanten.

Band X.

Atlas und Grundriss der Bakteriologie

und

Lehrbuch der speciellen bakteriolog. Diagnostik.

Von Prof. **Dr. K. B. Lehmann** und **Dr. R. Neumann**
in Würzburg.

Bd. I Atlas mit ca. 700 farb. Abbildungen auf 69 Tafeln, Bd. II Text 496 Seiten mit 30 Bildern.

II. vielfach erweiterte Auflage.

Preis der 2 Bände eleg. geb. Mk. 16.—

Münch. medic. Wochenschrift 1896 Nr. 23. Sämtliche Tafeln sind mit ausserordentlicher Sorgfalt und so naturgetreu ausgeführt, dass sie ein glänzendes Zeugnis von der feinen Beobachtungsgabe sowohl, als auch von der künstlerisch geschulten Hand des Autors ablegen.

Bei der Vorzüglichkeit der Ausführung und der Reichhaltigkeit der abgebildeten Arten ist der Atlas ein wertvolles Hilfsmittel für die Diagnostik, namentlich für das Arbeiten im bakteriologischen Laboratorium, indem es auch dem Anfänger leicht gelingen wird, nach demselben die verschiedenen Arten zu bestimmen. Von besonderem Interesse sind in dem 1. Teil die Kapitel über die Systematik und die Abgrenzung der Arten der Spaltpilze. Die vom Verfasser hier entwickelten Anschauungen über die Variabilität und den Artbegriff der Spaltpilze mögen freilich bei solchen, welche an ein starres, schablonenhaftes System sich weniger auf Grund eigener objektiver Forschung, als vielmehr durch eine auf der Zeitströmung und unerschütterlichem Autoritätsglauben begründete Voreingenommenheit gewöhnt haben, schweres Bedenken erregen. Allein die Lehmann'schen Anschauungen entsprechen vollkommen der Wirklichkeit und es werden dieselben gewiss die Anerkennung aller vorurteilslosen Forscher finden. — —

So bildet der Lehmann'sche Atlas nicht allein ein vorzügliches Hilfsmittel für die bakteriologische Diagnostik, sondern zugleich einen bedeutsamen Fortschritt in der Systematik und in der Erkenntnis des Artbegriffes bei den Bakterien. Prof. Dr. Hauser.

Allg. Wiener medicin. Zeitung 1896 Nr. 28. Der Atlas kann als ein sehr sicherer Wegweiser bei dem Studium der Bakteriologie bezeichnet werden Aus der Darstellungsweise Lehmann's leuchtet überall gewissenhafte Forschung, leitender Blick und volle Klarheit hervor.

Pharmazeut. Zeitung 1896 S. 471/72. Fast durchweg in Originalfiguren zeigt uns der Atlas die prachtvoll gelungenen Bilder aller für den Menschen pathogenen, der meisten tierpathogenen und sehr vieler indifferenter Spaltpilze in verschiedenen Entwickelungsstufen.

Trotz der Vorzüglichkeit des „Atlas" ist der „Textband" die eigentliche wissenschaftliche That.

Für die Bakteriologie hat das neue Wo[redacted] auf botanischen Prinzipien beruhende Nome[redacted] muss und wird angenommen werden.

8.A.439.
Atlas und Grundriss der patholo1901
Countway Library BDK0324
3 2044 045 407 301